

# DERMATITIS DIGITALIS (MORTELLARO DISEASE, STRAWBERRY DISEASE)

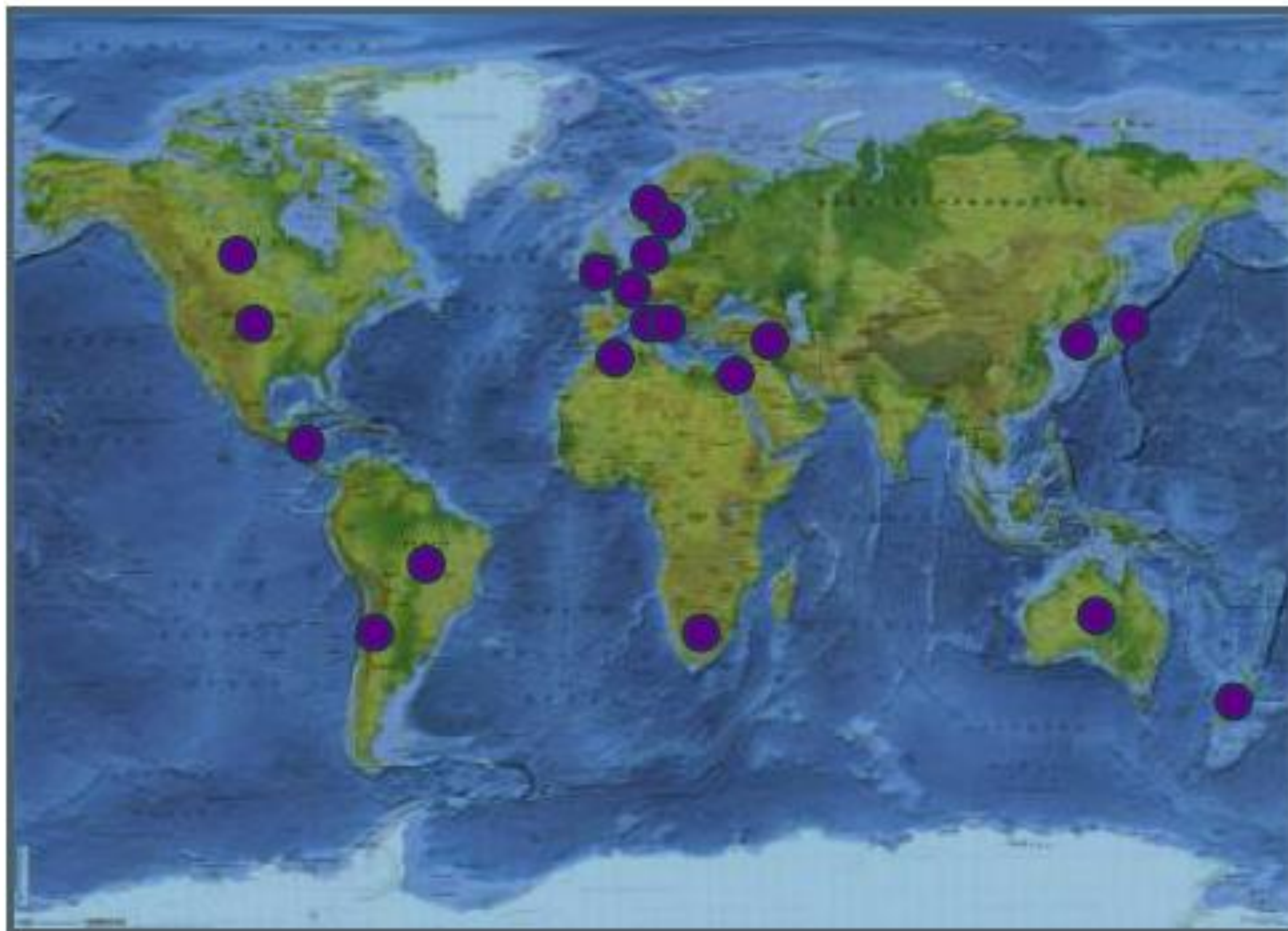
Пальцевый дерматит,  
Болезнь Мортелларо,  
Земляничная болезнь

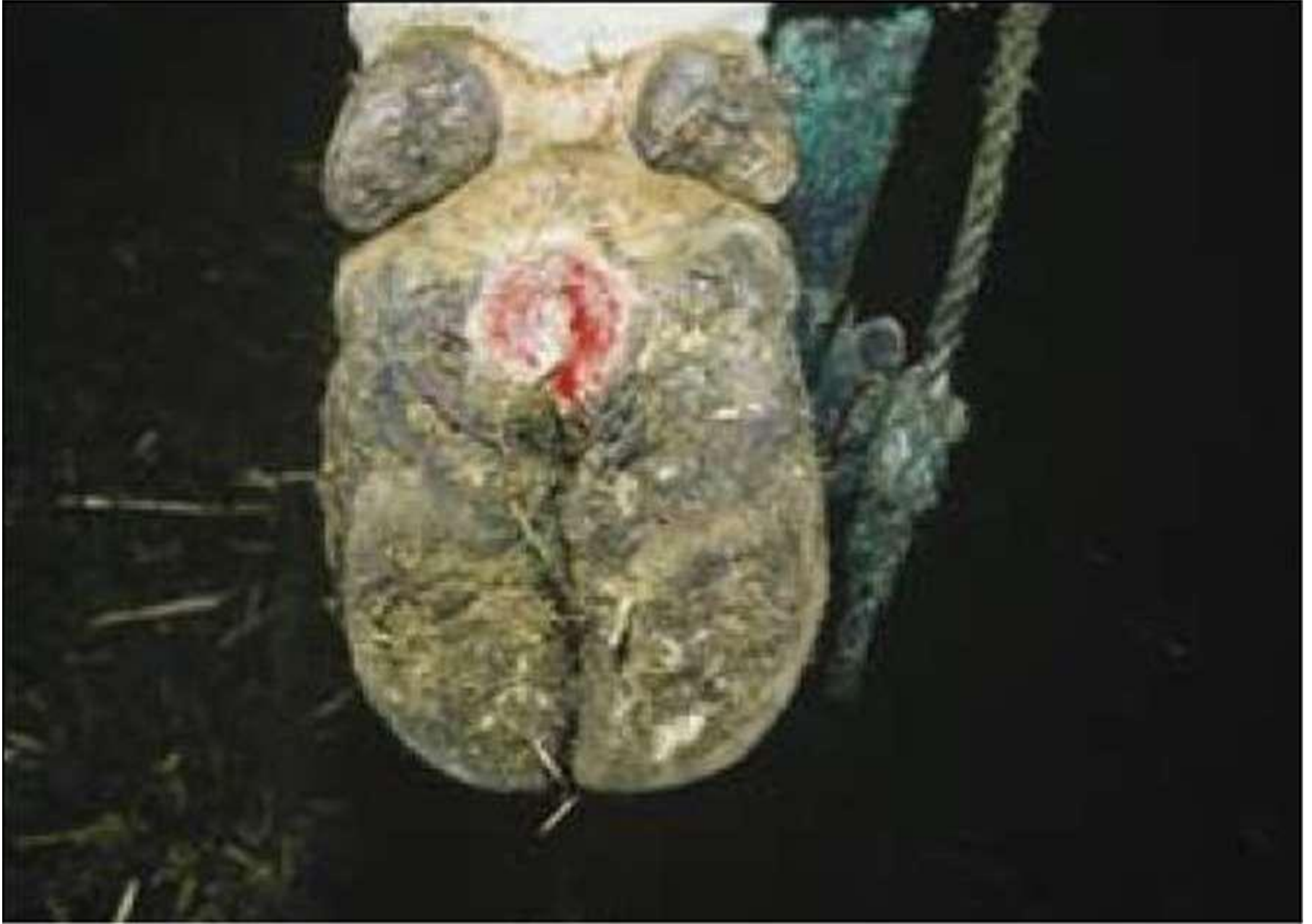ПАЛЬЦЕВЫЙ ДЕРМАТИТ - ЭТО  
ВОСПАЛЕНИЕ КОЖИ МЯКИША  
НЕПОСРЕДСТВЕННО  
ПРОКСИМАЛЬНО КАЙМЫ, КОЖИ  
ВОКРУГ КОПЫТЦА, ПРОХОДЯЩЕЕ  
РАЗЛИЧНЫЕ ФАЗЫ.

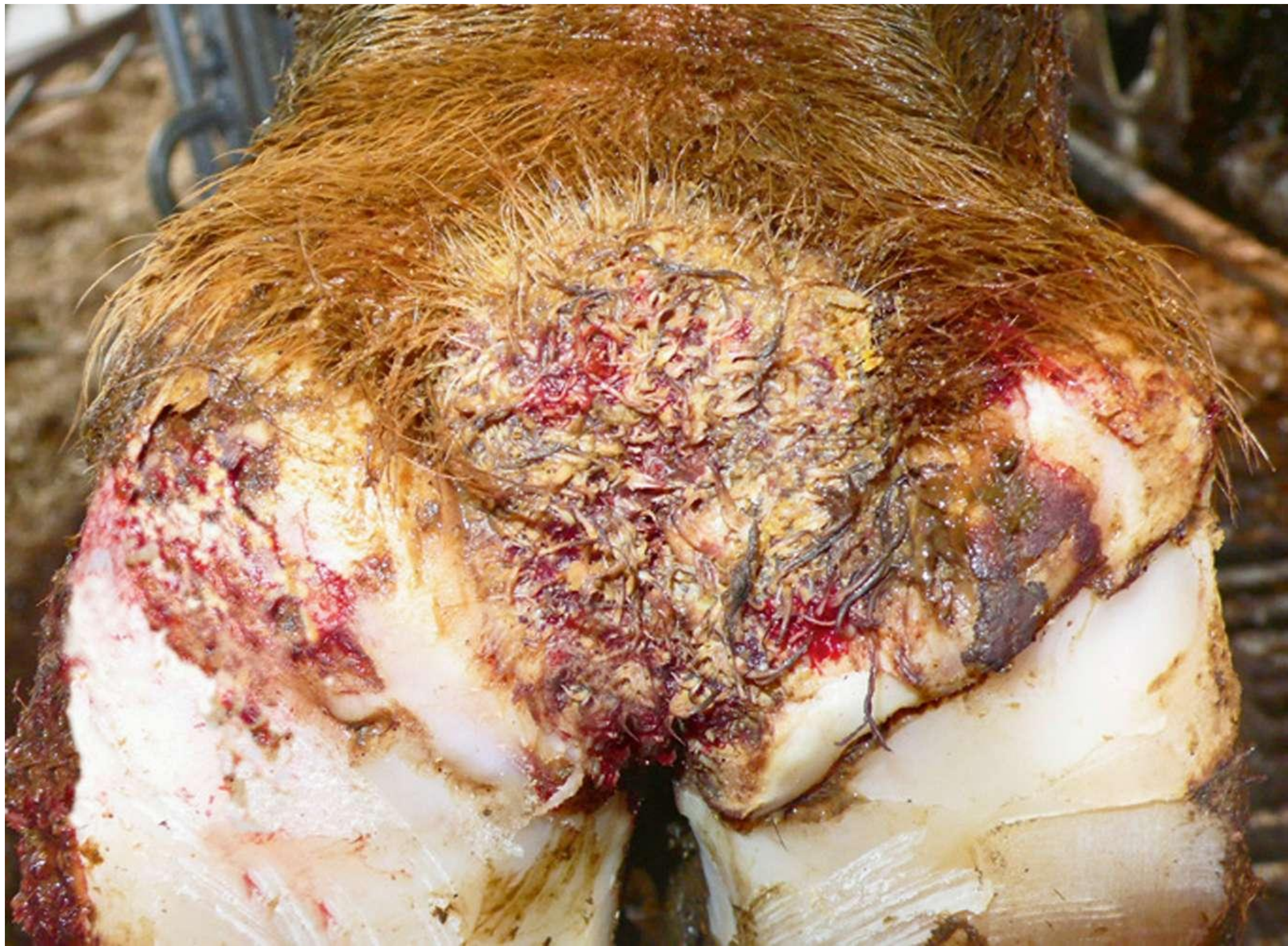В ТИПИЧНОМ ВЫРАЖЕННОМ  
СЛУЧАЕ - ОКРУГЛАЯ ЭРОЗИЯ ИЛИ  
ПРОЛИФЕРАЦИЯ, В  
БОЛЬШИНСТВЕ СЛУЧАЕВ  
ВЕЛИЧИНОЙ 1-5 СМ, ВОСПАЛЕНИЕ  
С ЧАСТИЧНОЙ ПОТЕРЕЙ КОЖИ И  
НЕКРОЗОМ ЭПИДЕРМИСА.

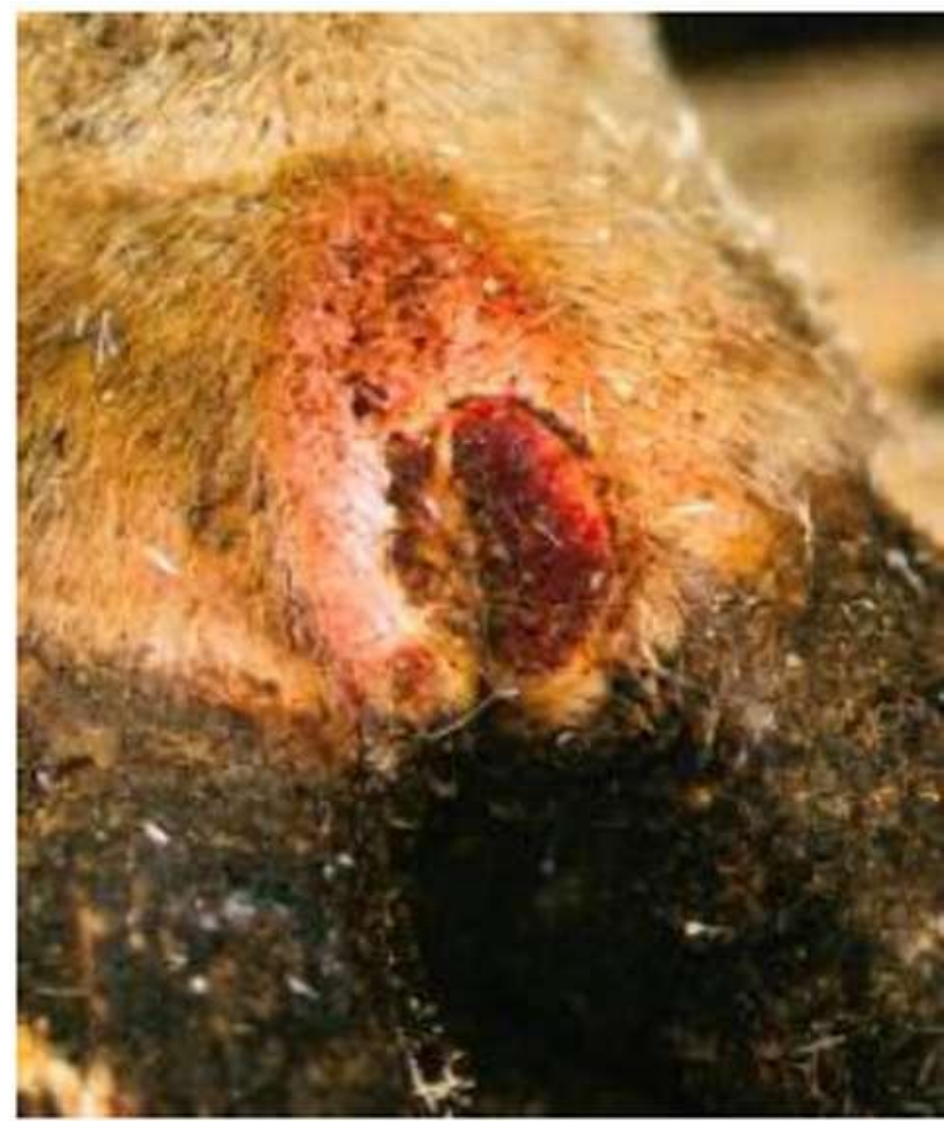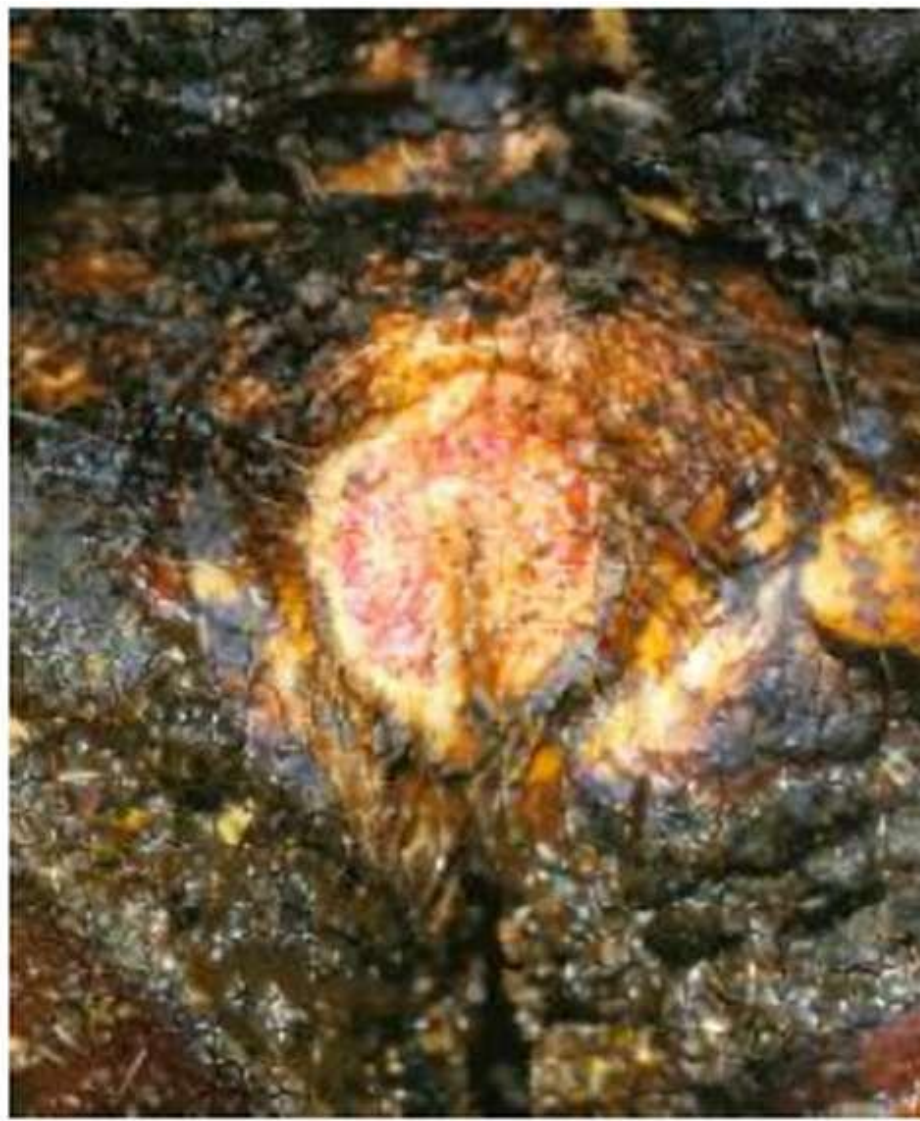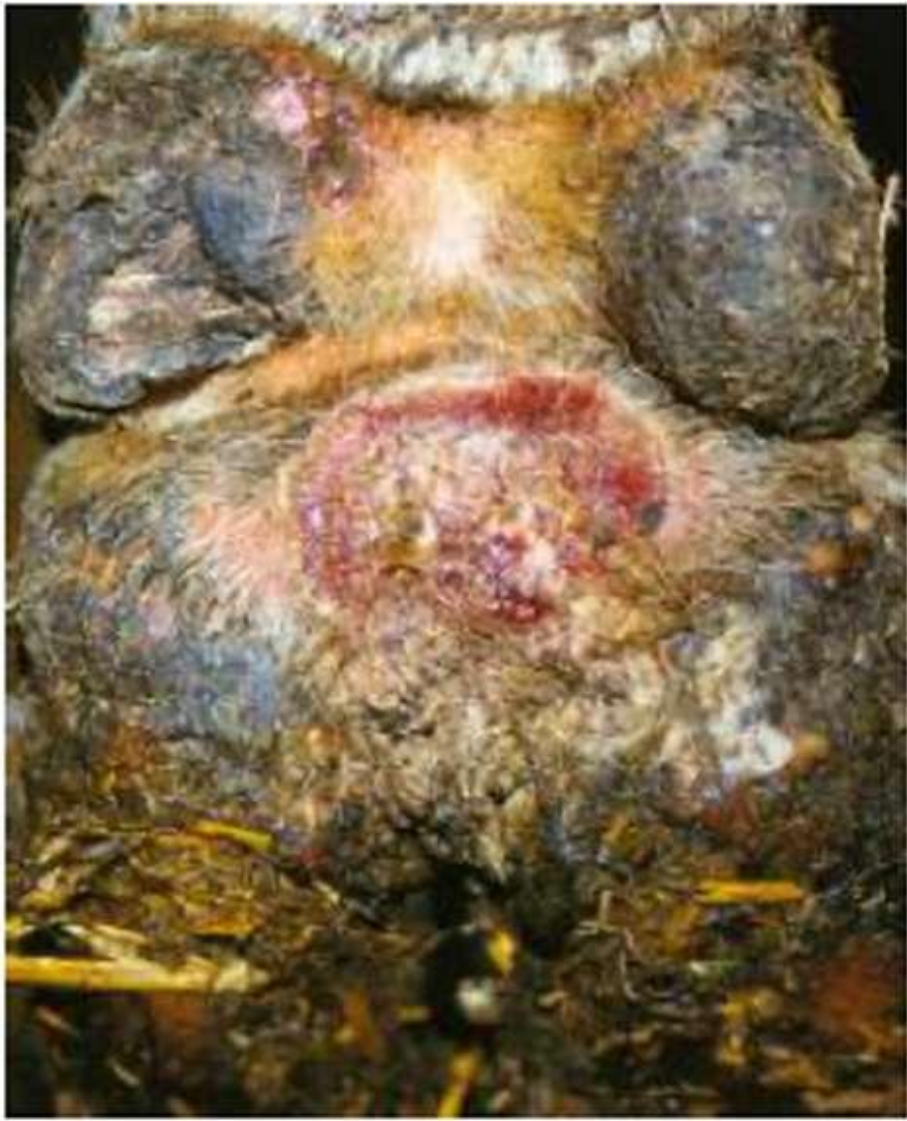ФОТО ПОРАЖЕНИЙ ПАЛЬЦА  
КРУПНОГО РОГАТОГО  
СКОТА ПРИ ПАЛЬЦЕВОМ  
ДЕРМАТИТЕ, ВЗЯТЫЕ ИЗ  
РАЗНЫХ ЗАРУБЕЖНЫХ  
ПУБЛИКАЦИЙ

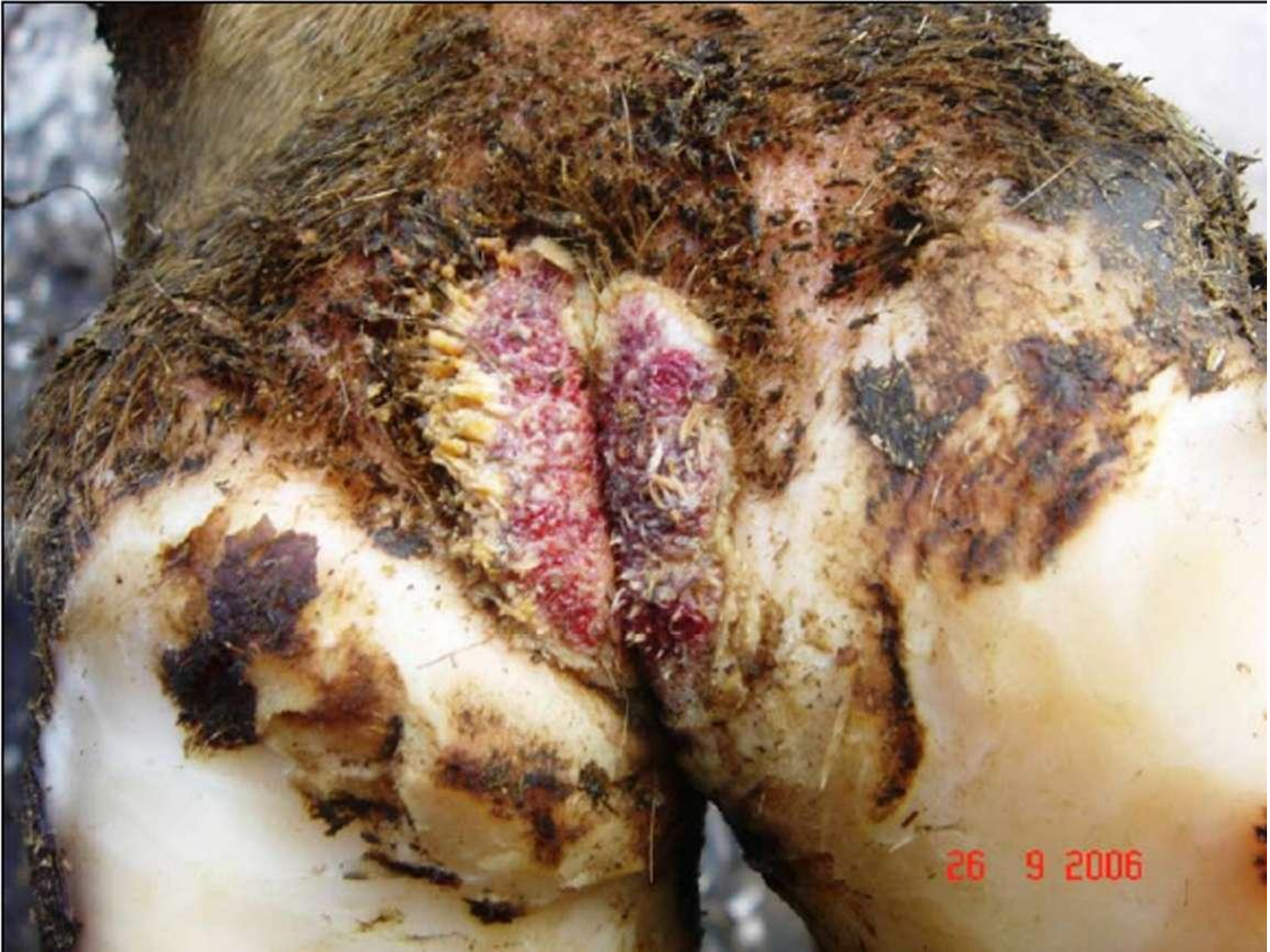# АРЕАЛ РАСПРОСТРАНЕНИЯ ПАЛЬЦЕВОГО ДЕРМАТИТА



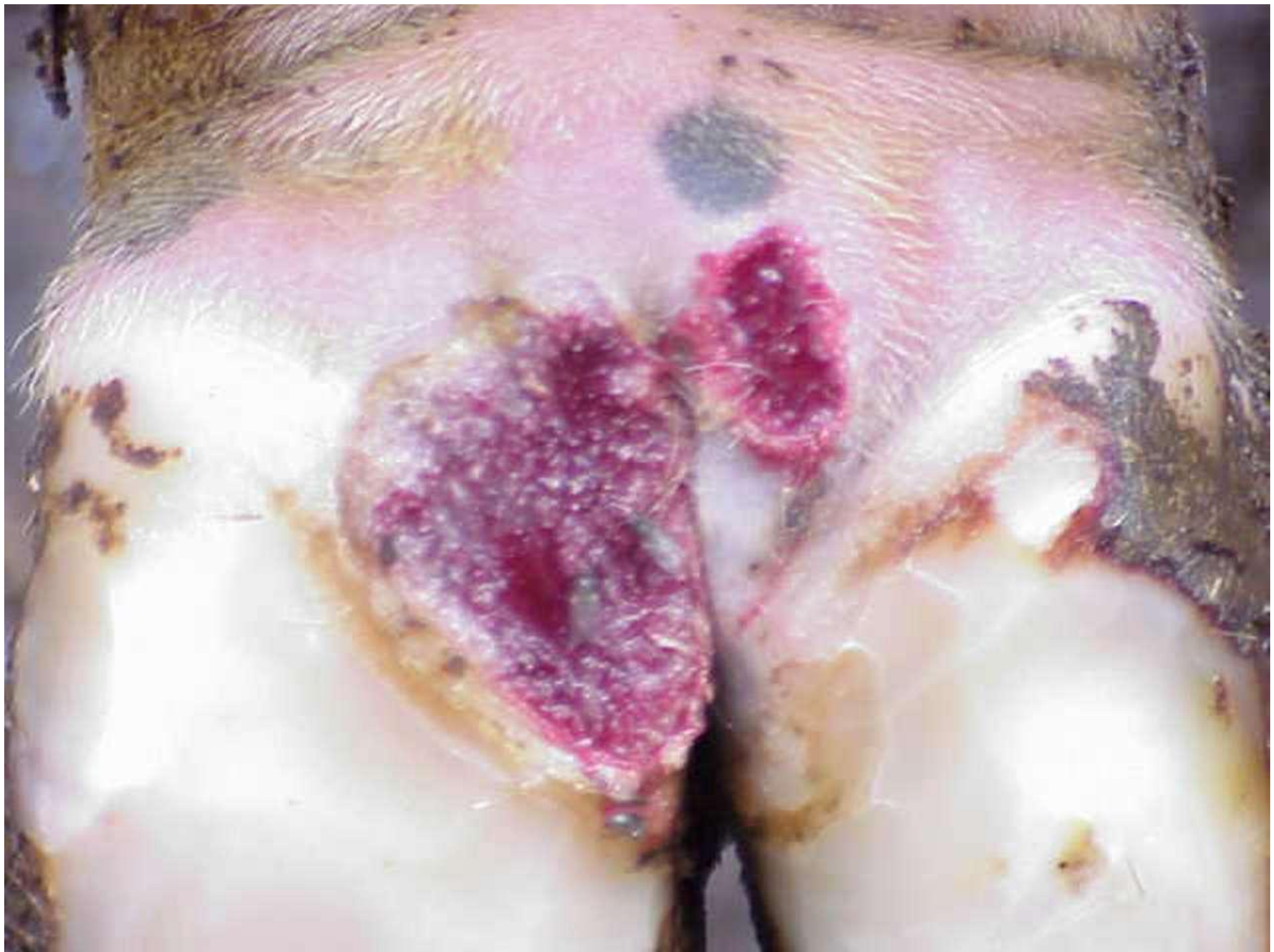

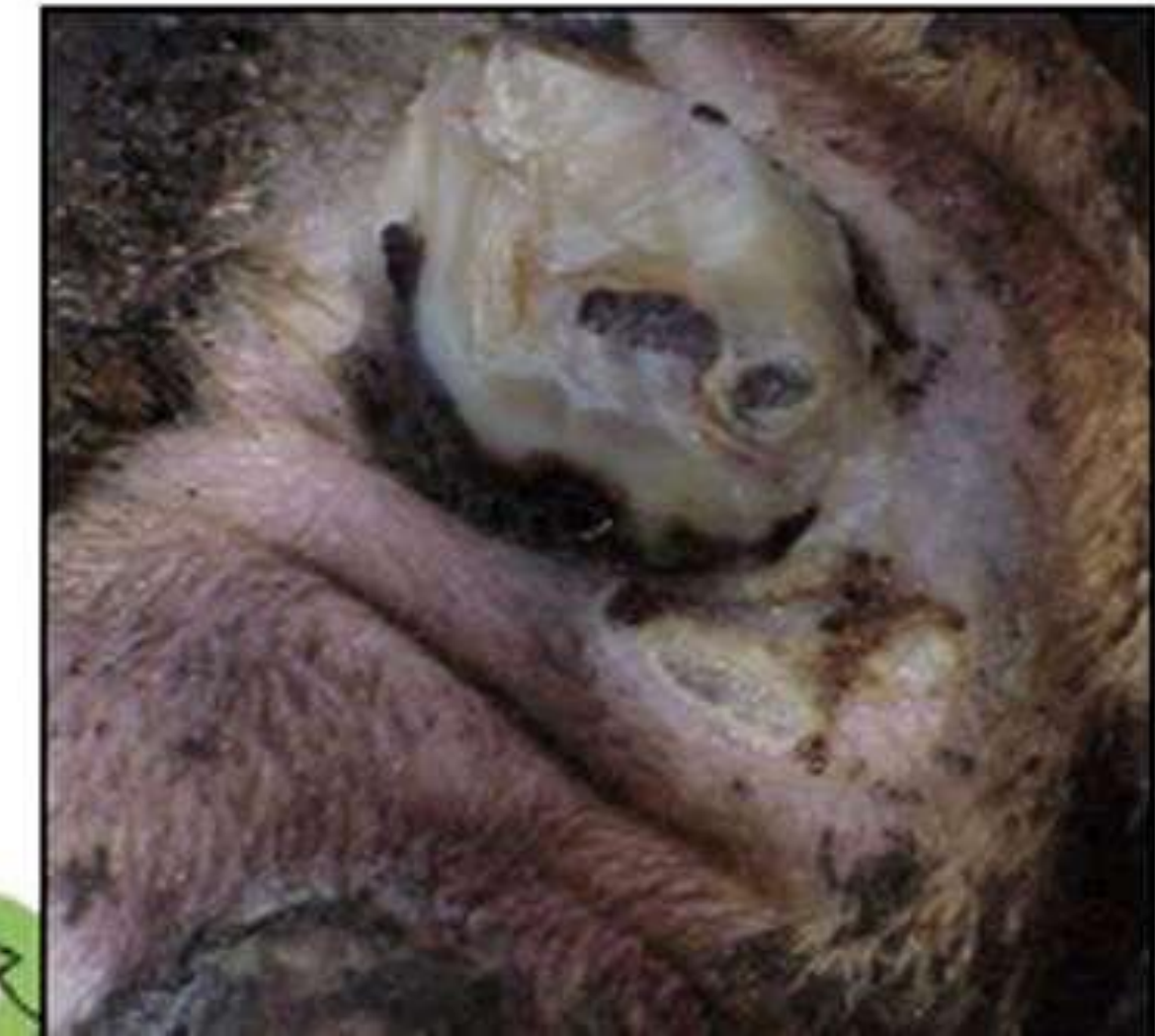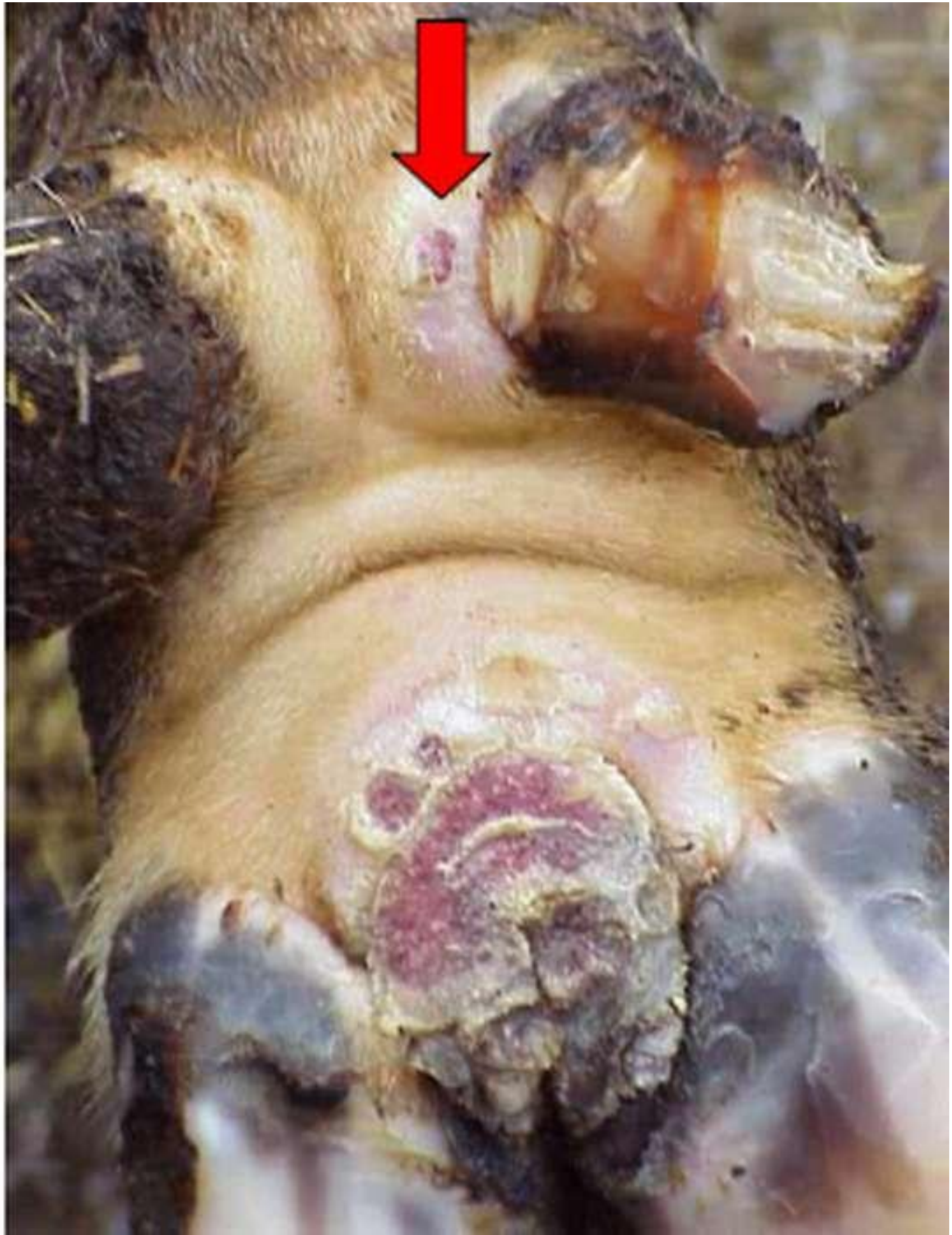


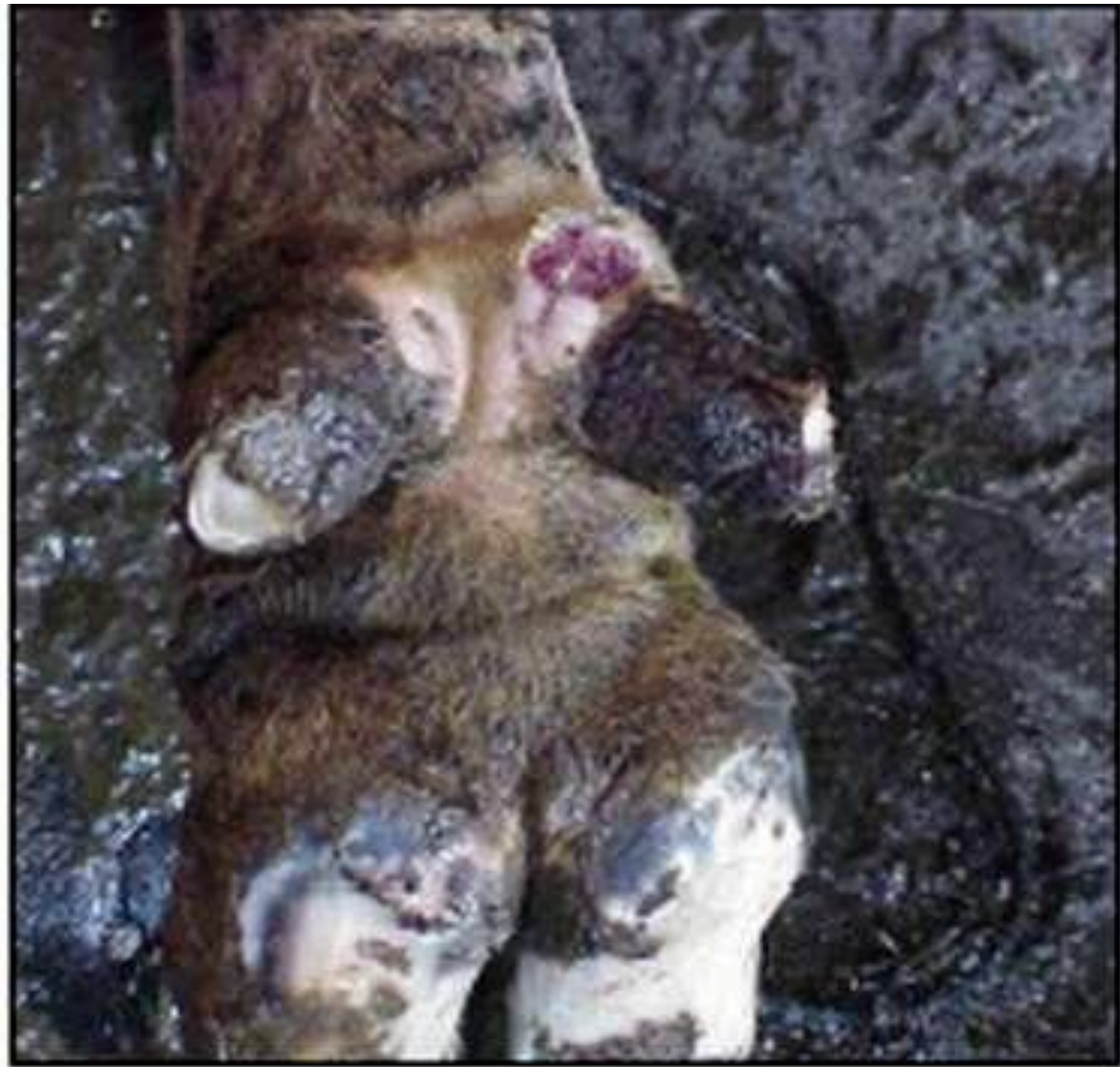


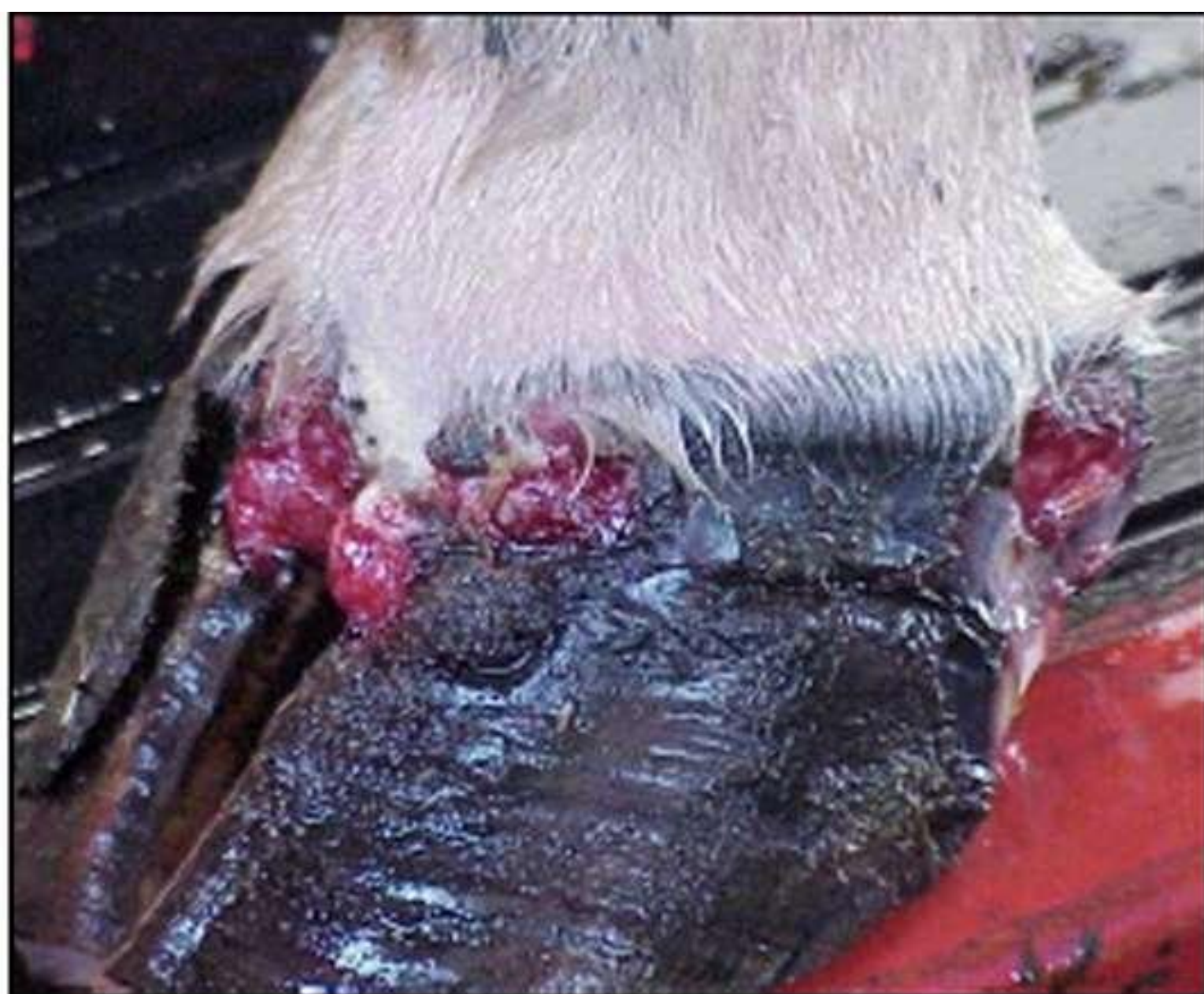
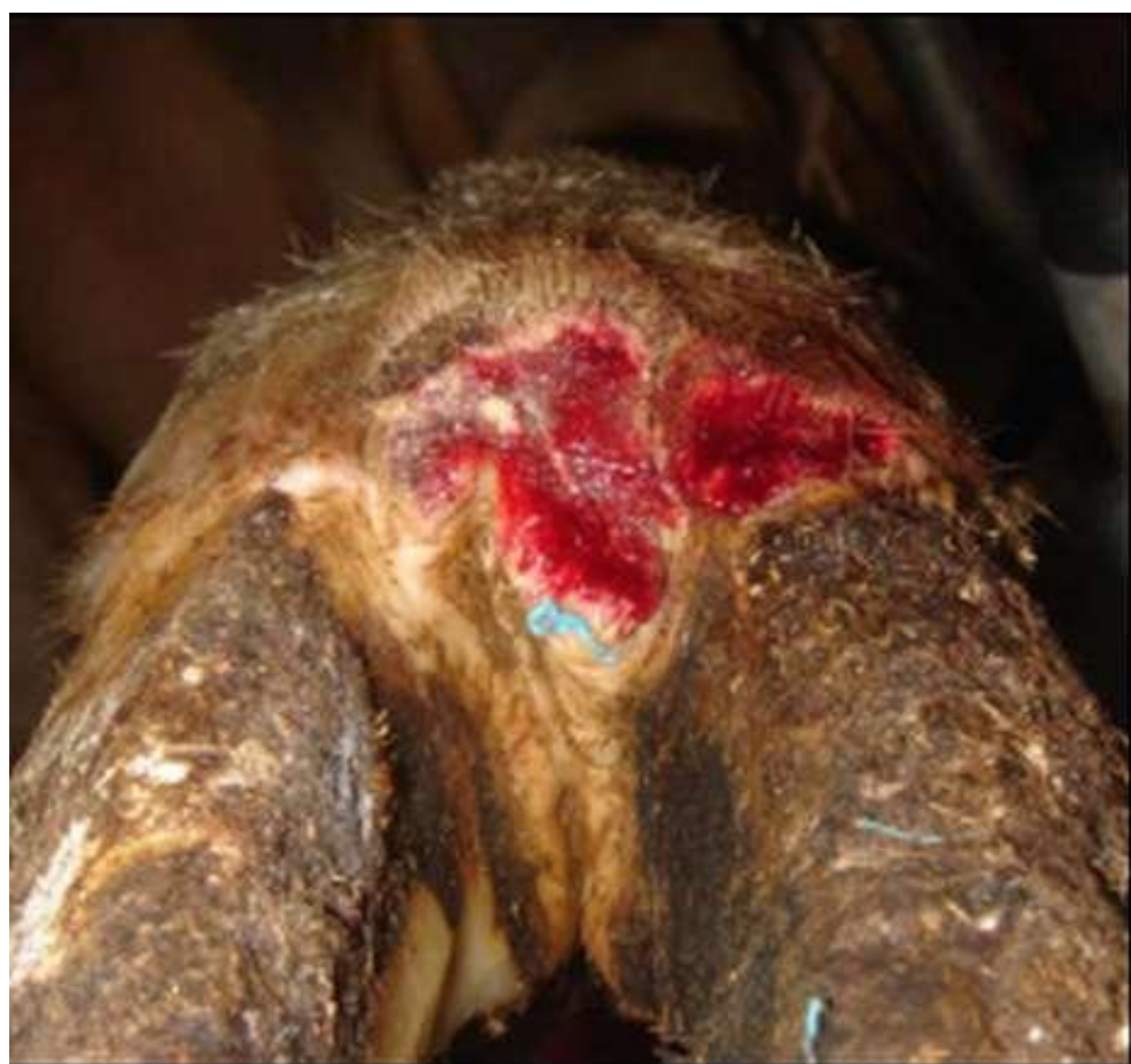




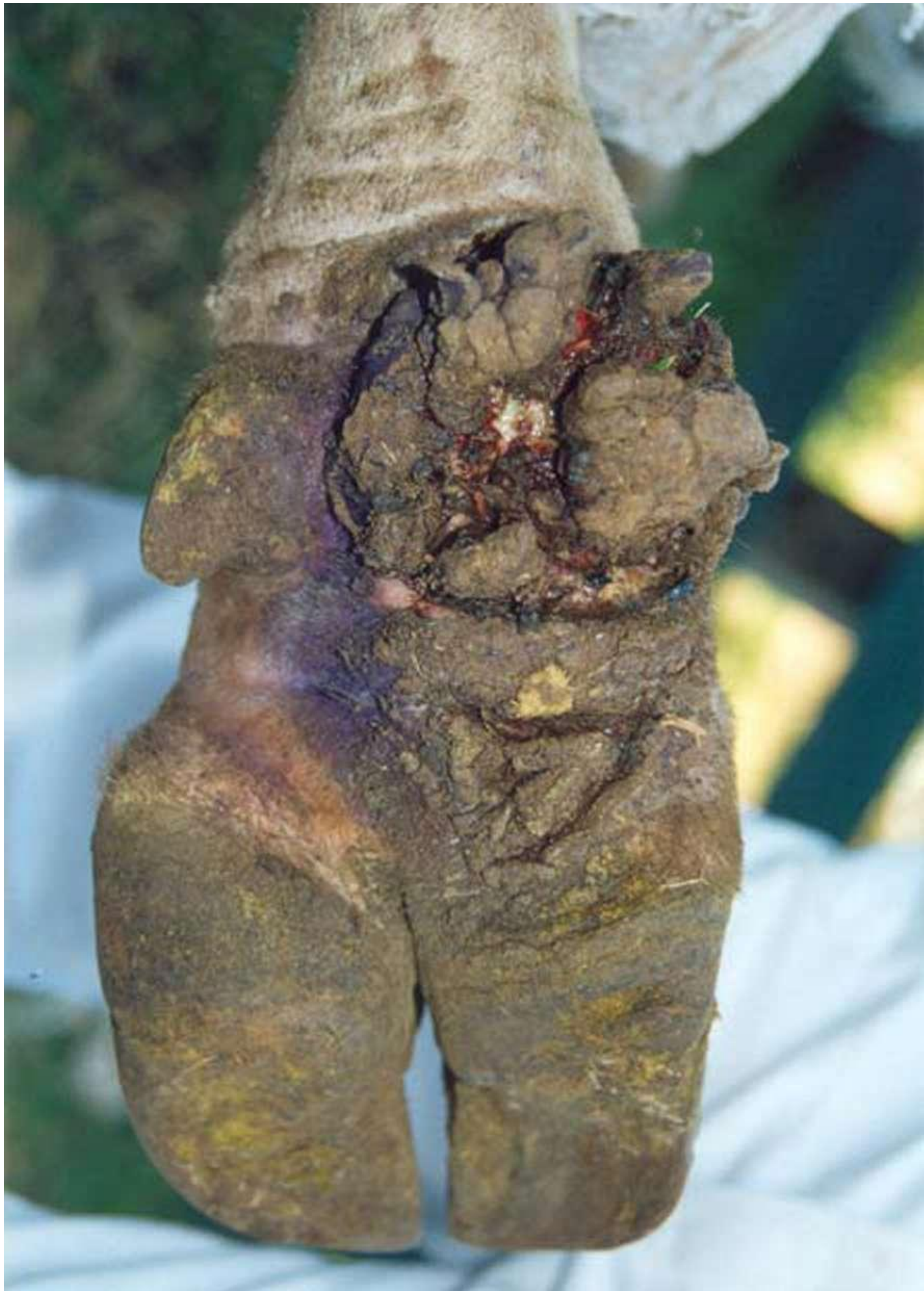


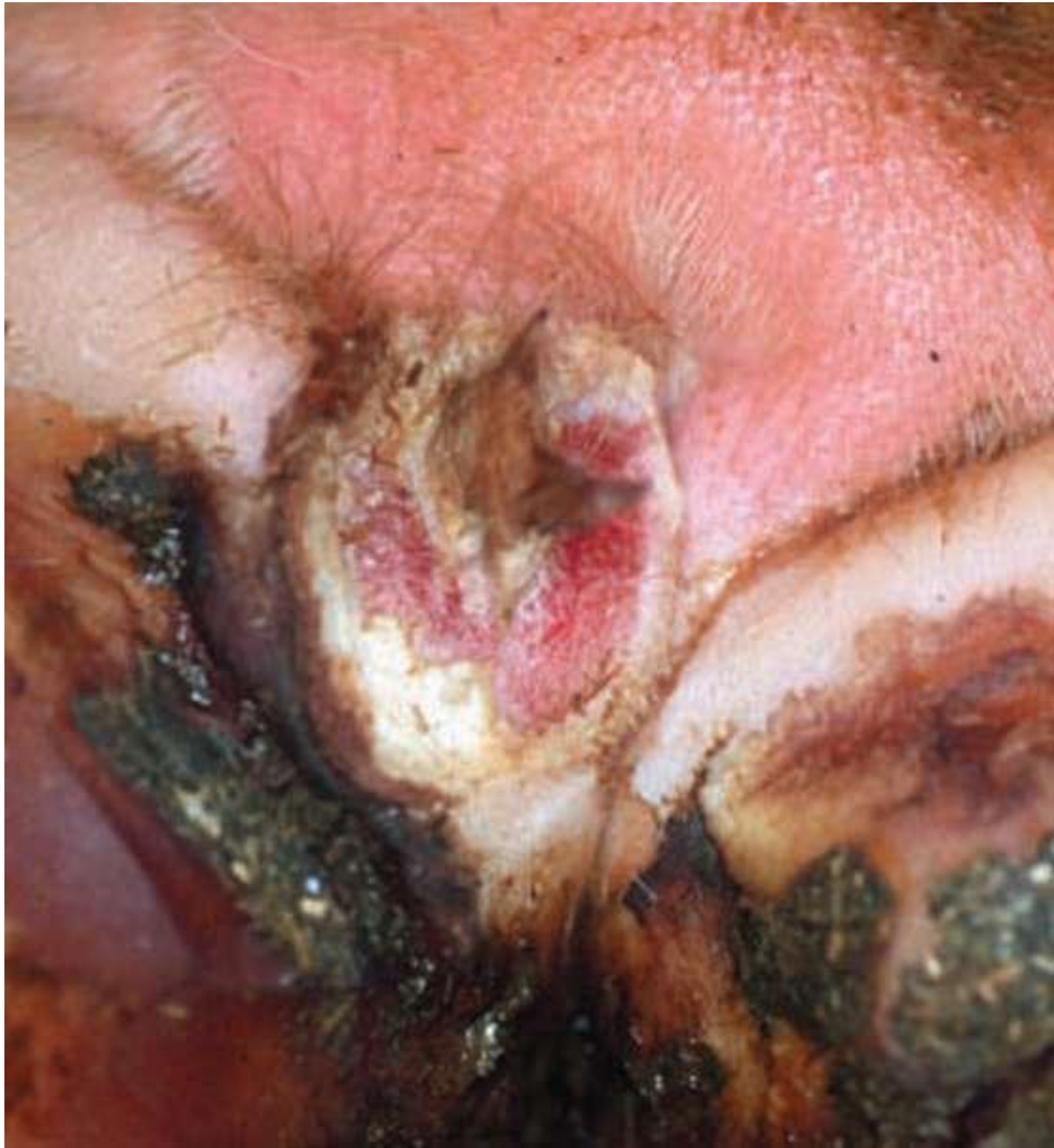
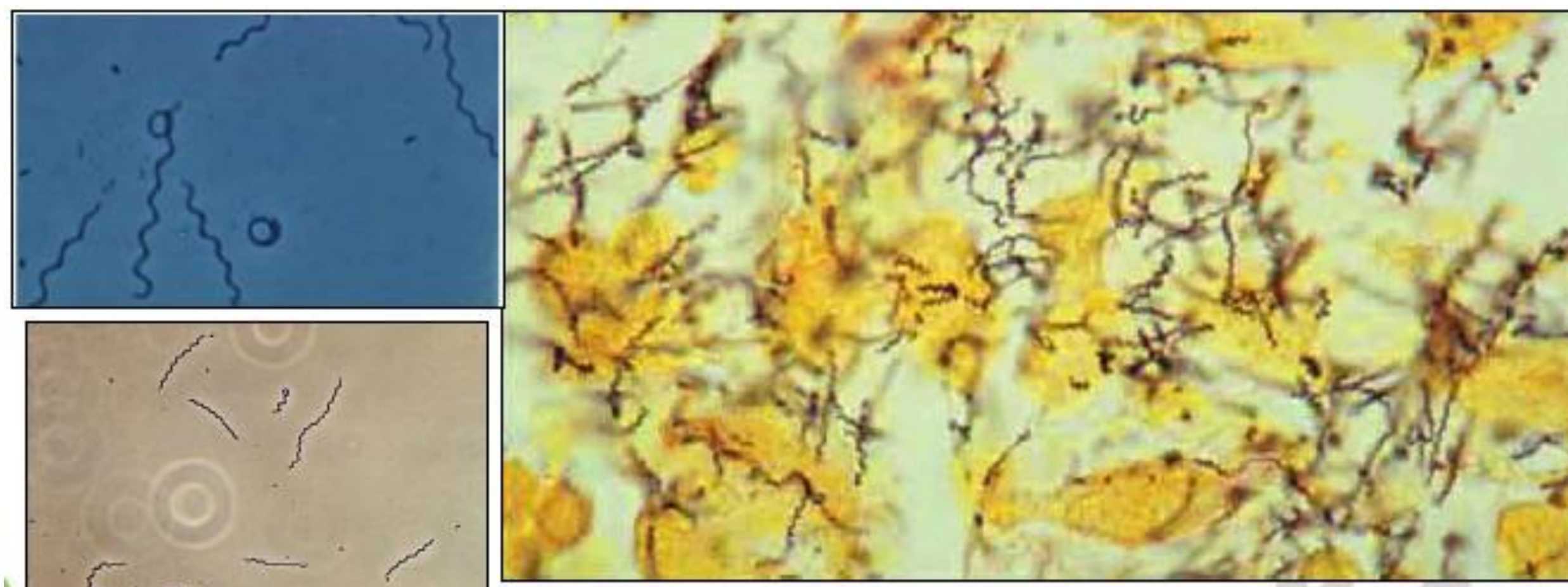






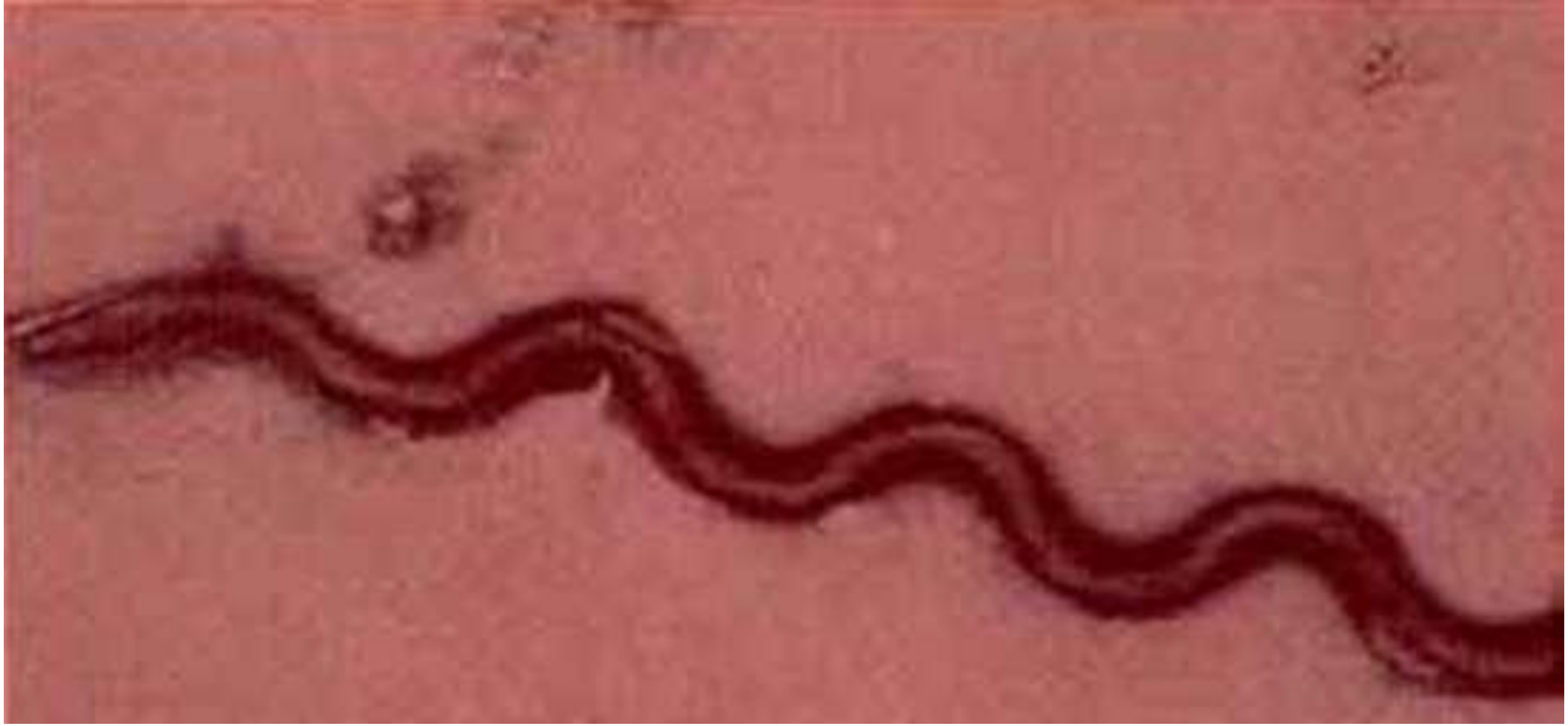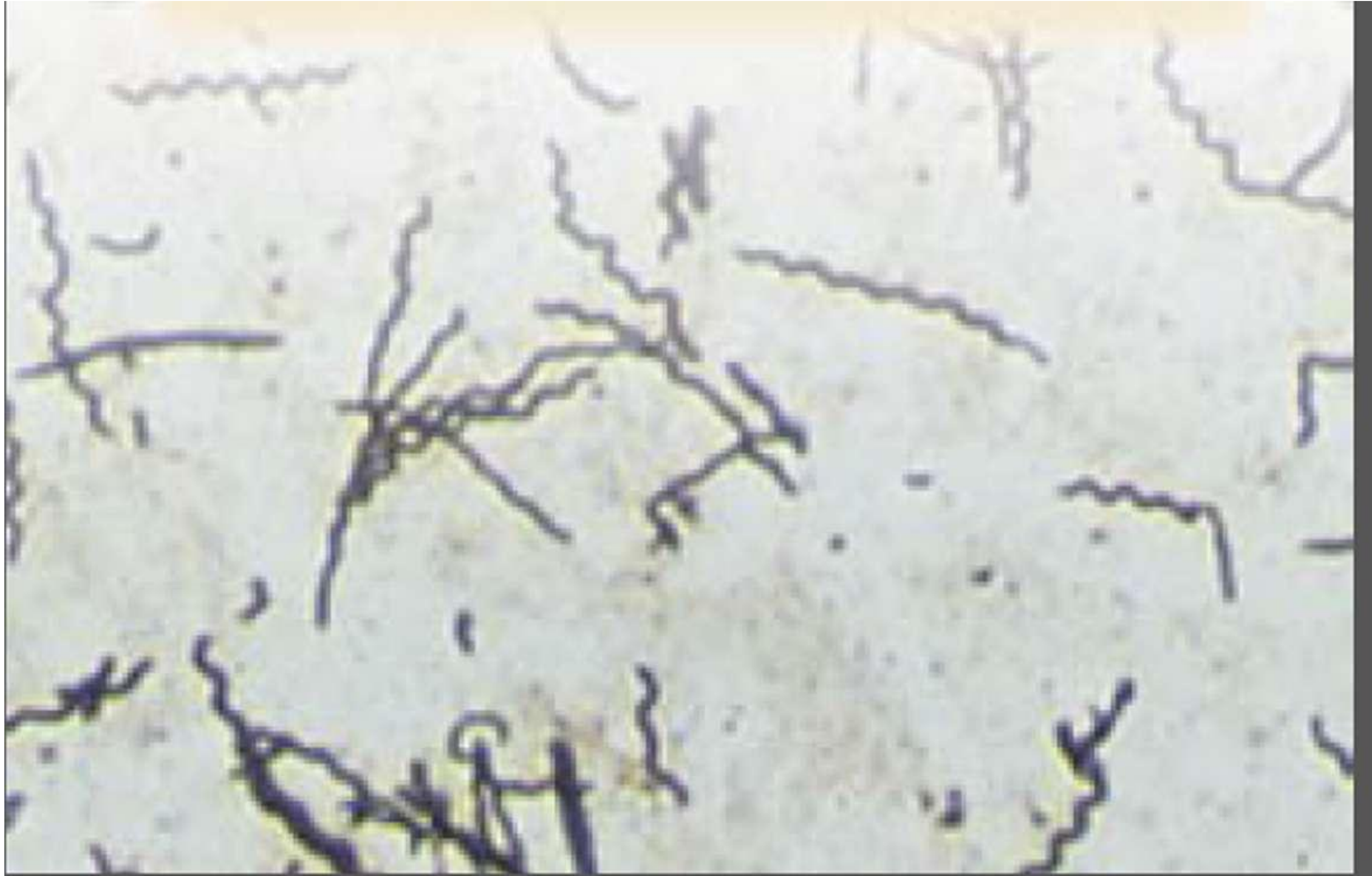
# ПРЕДПОЛАГАЕМЫЙ ОСНОВНОЙ ВОЗБУДИТЕЛЬ

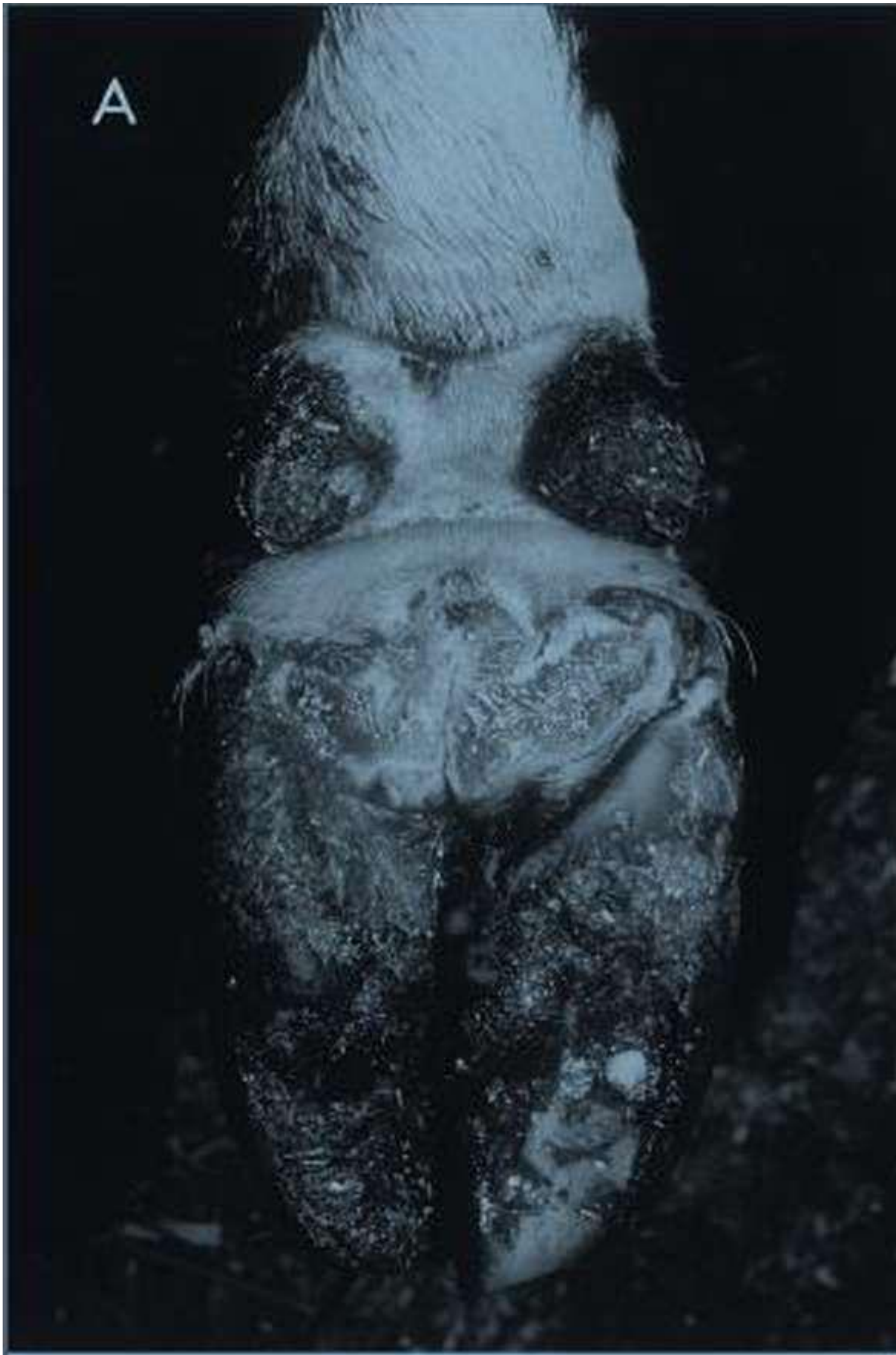Спирохета рода *Treponema*





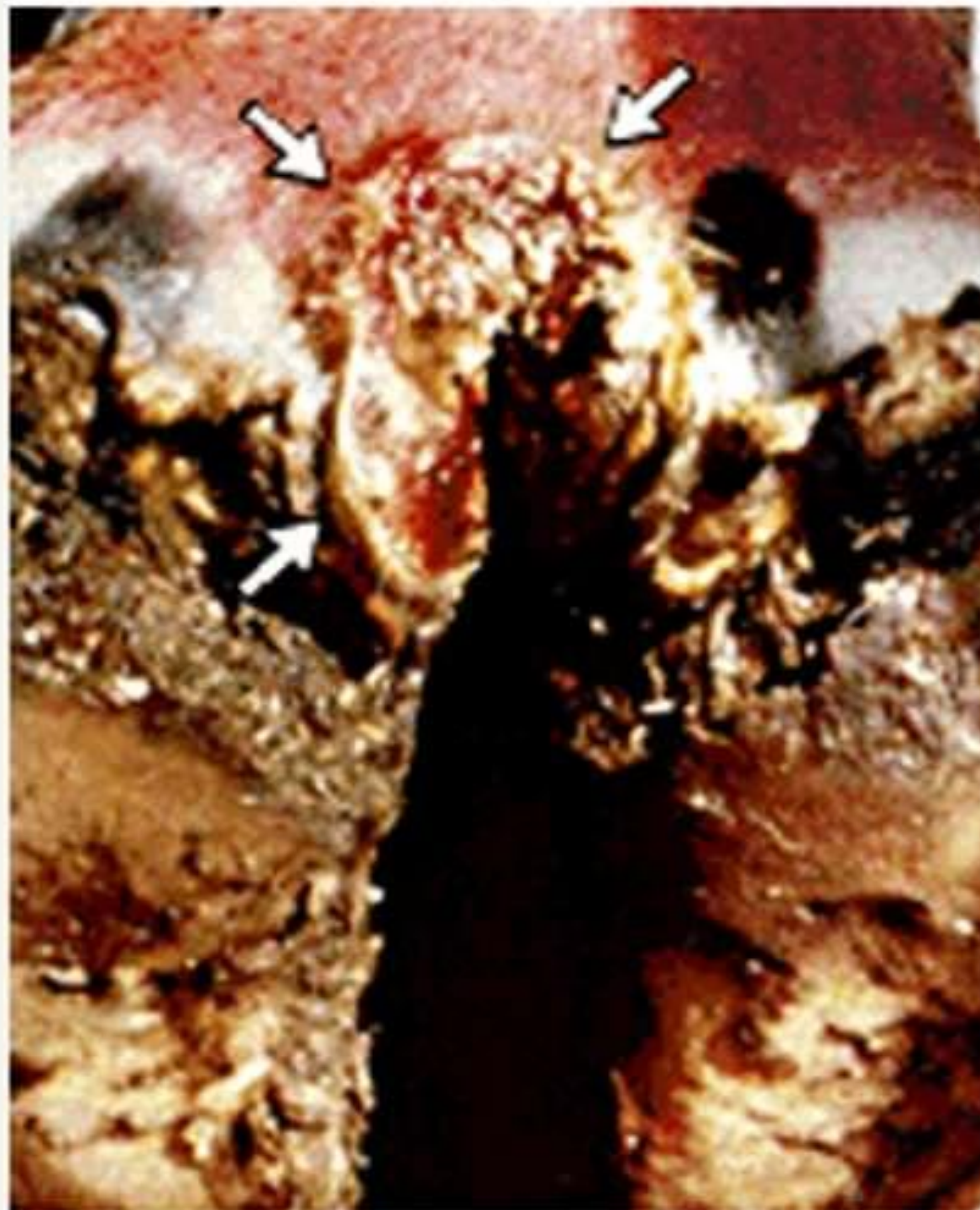






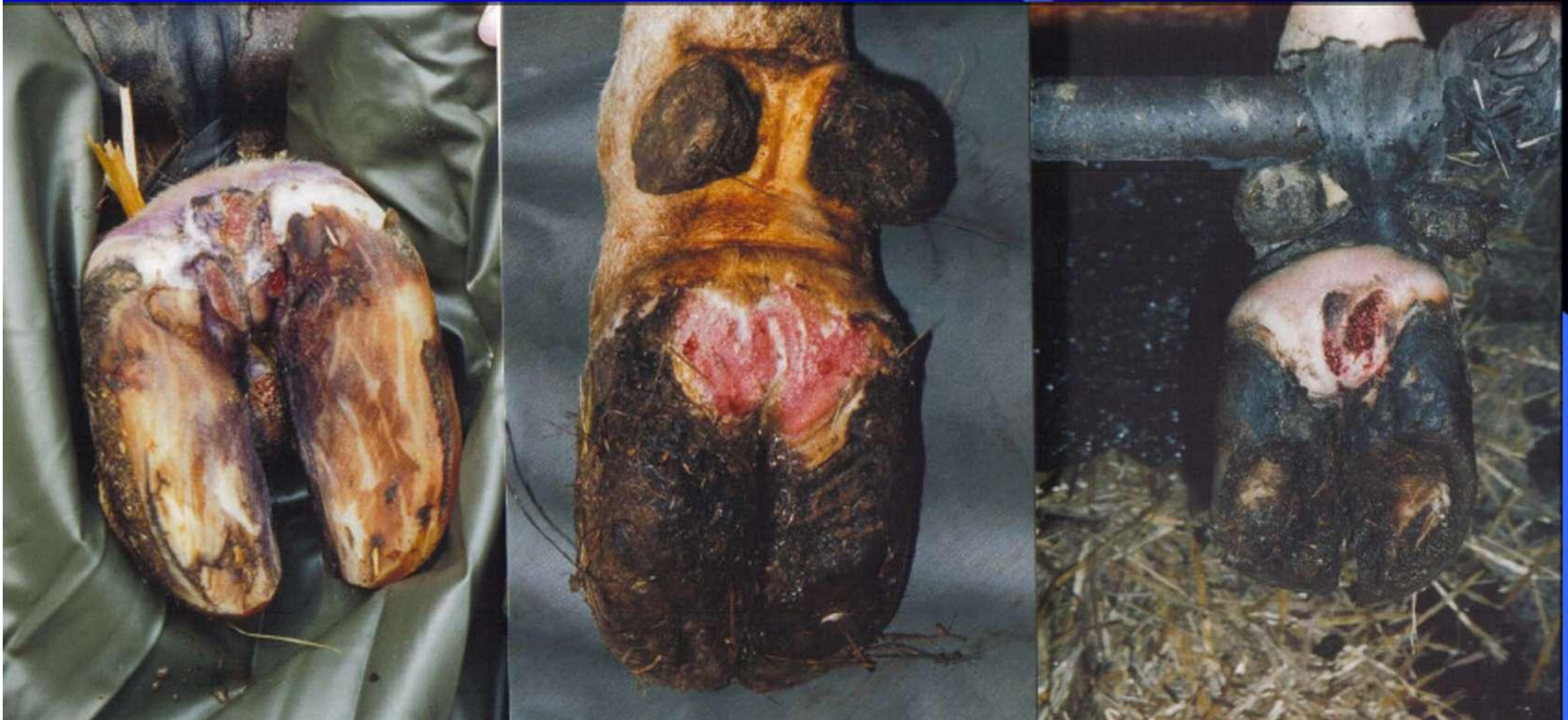
# Пальцевый дерматит

активная форма около  
межкопытцевой щели



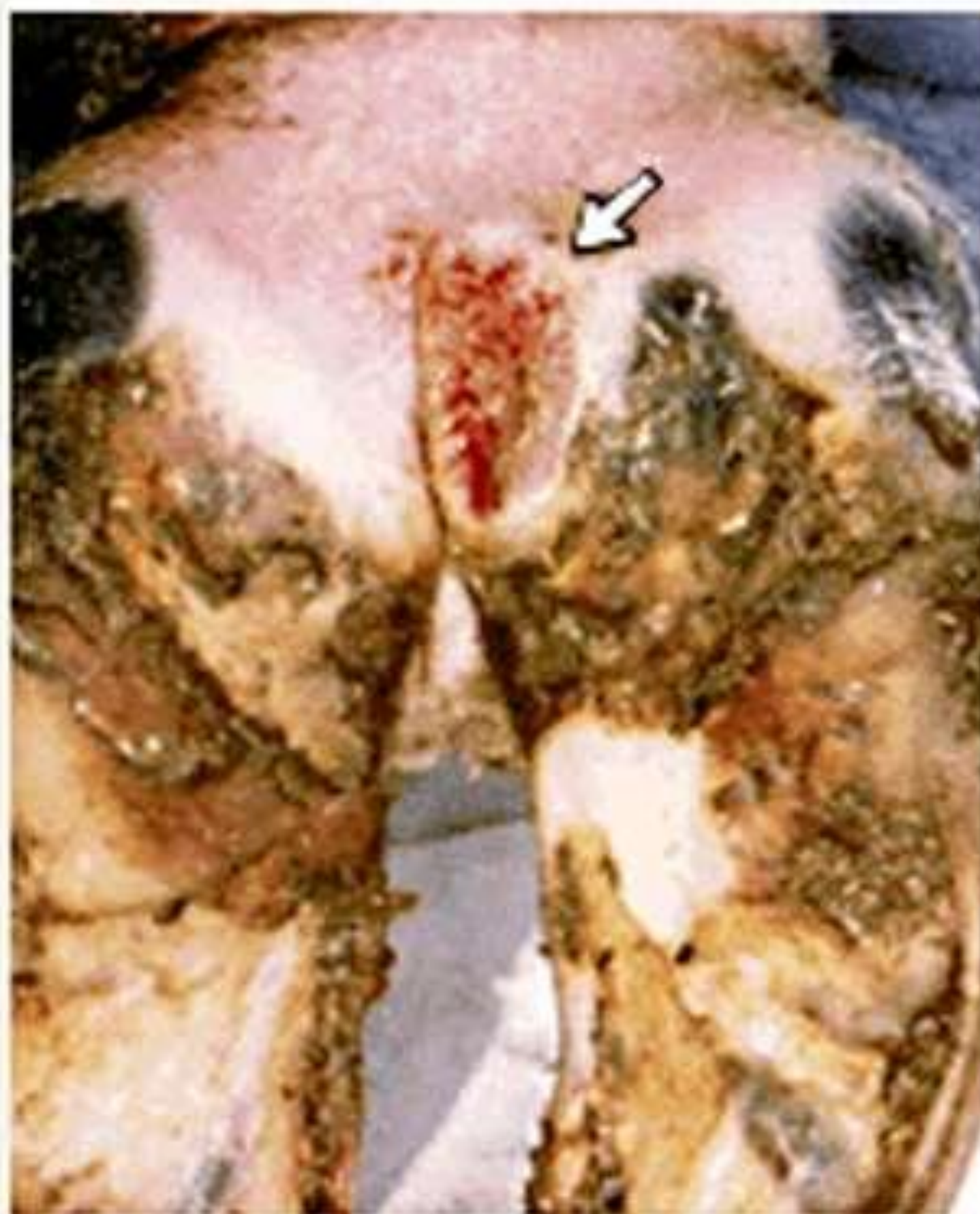# Пальцевый дерматит

Dermatitis digitalis



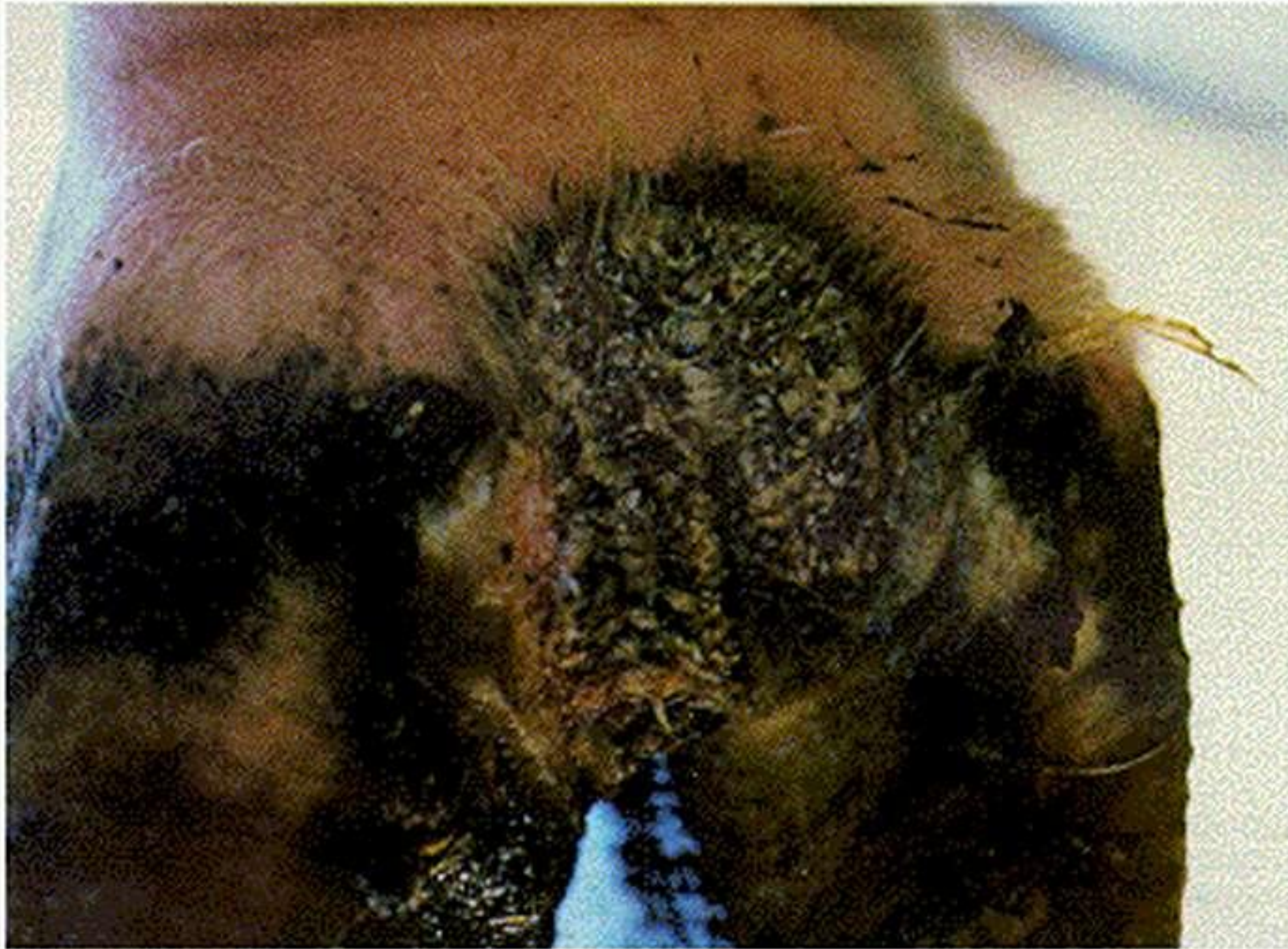# Пальцевый дерматит

ранняя стадия



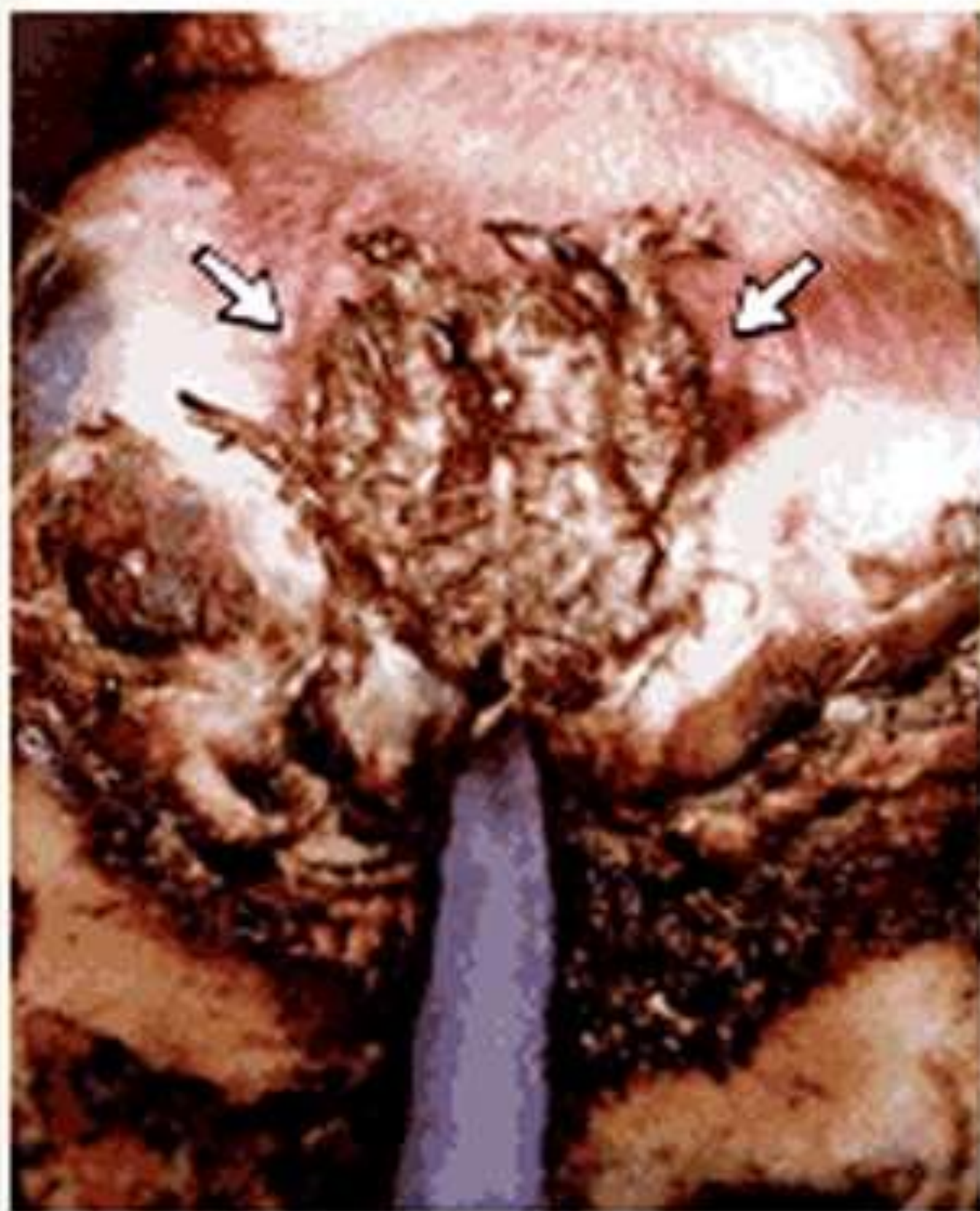
# Пальцевый дерматит

## папилломатозная форма



An example of a footwart (Papillomatous Digital Dermatitis).

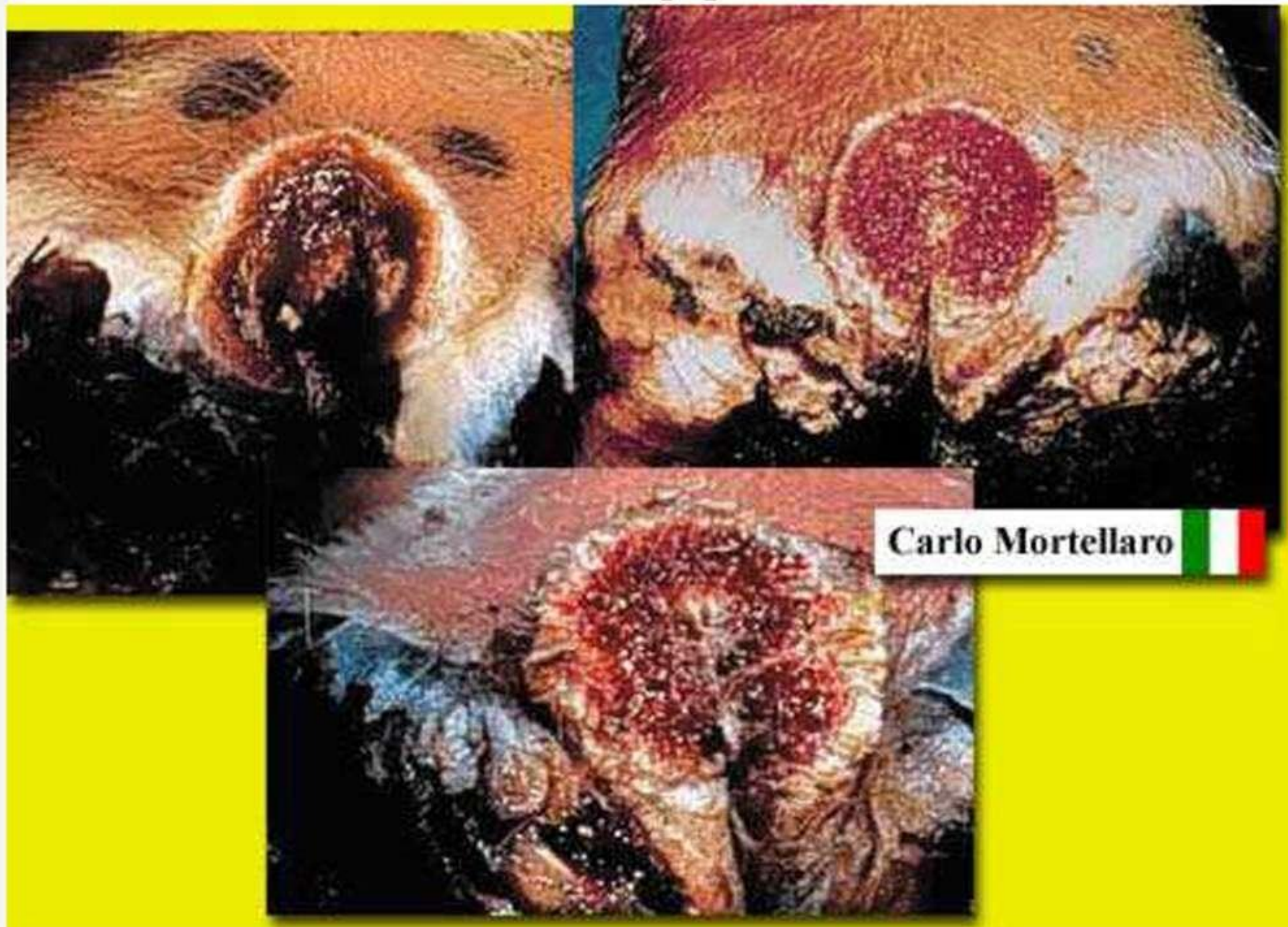# Пальцевый дерматит “волосатая” форма



**4. Mature raised  
"hairy" lesion**

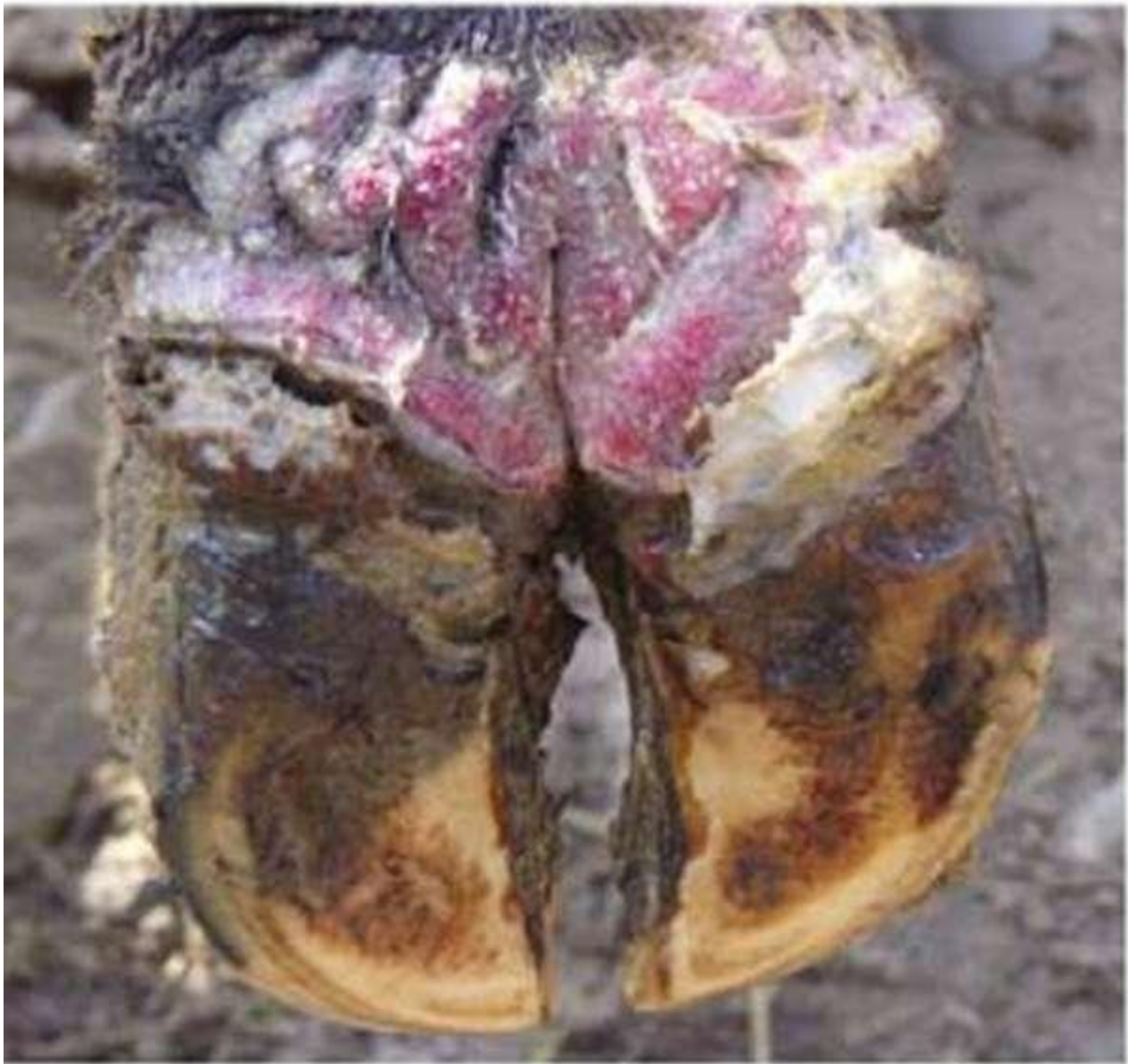# Пальцевый дерматит

классическая форма



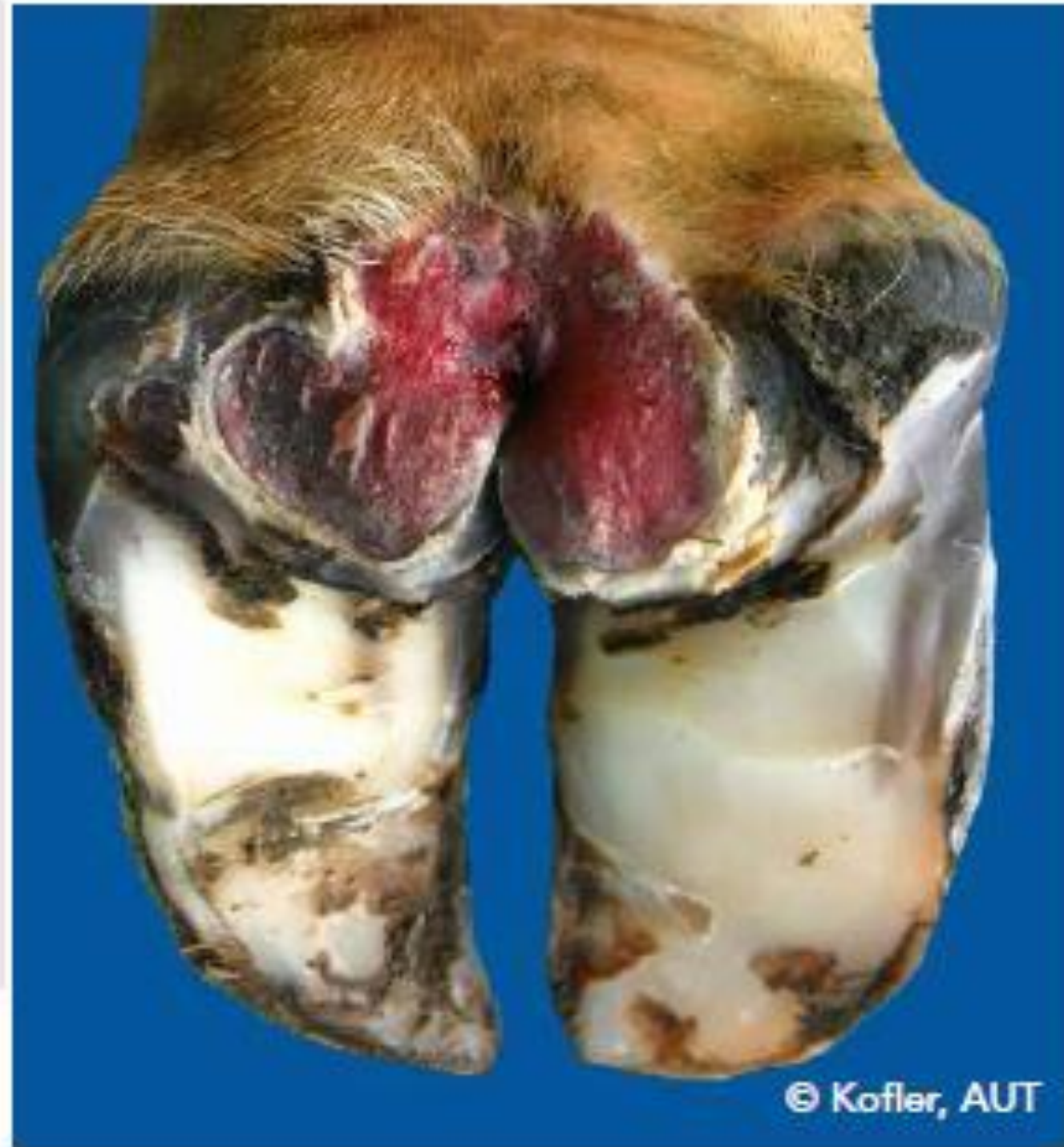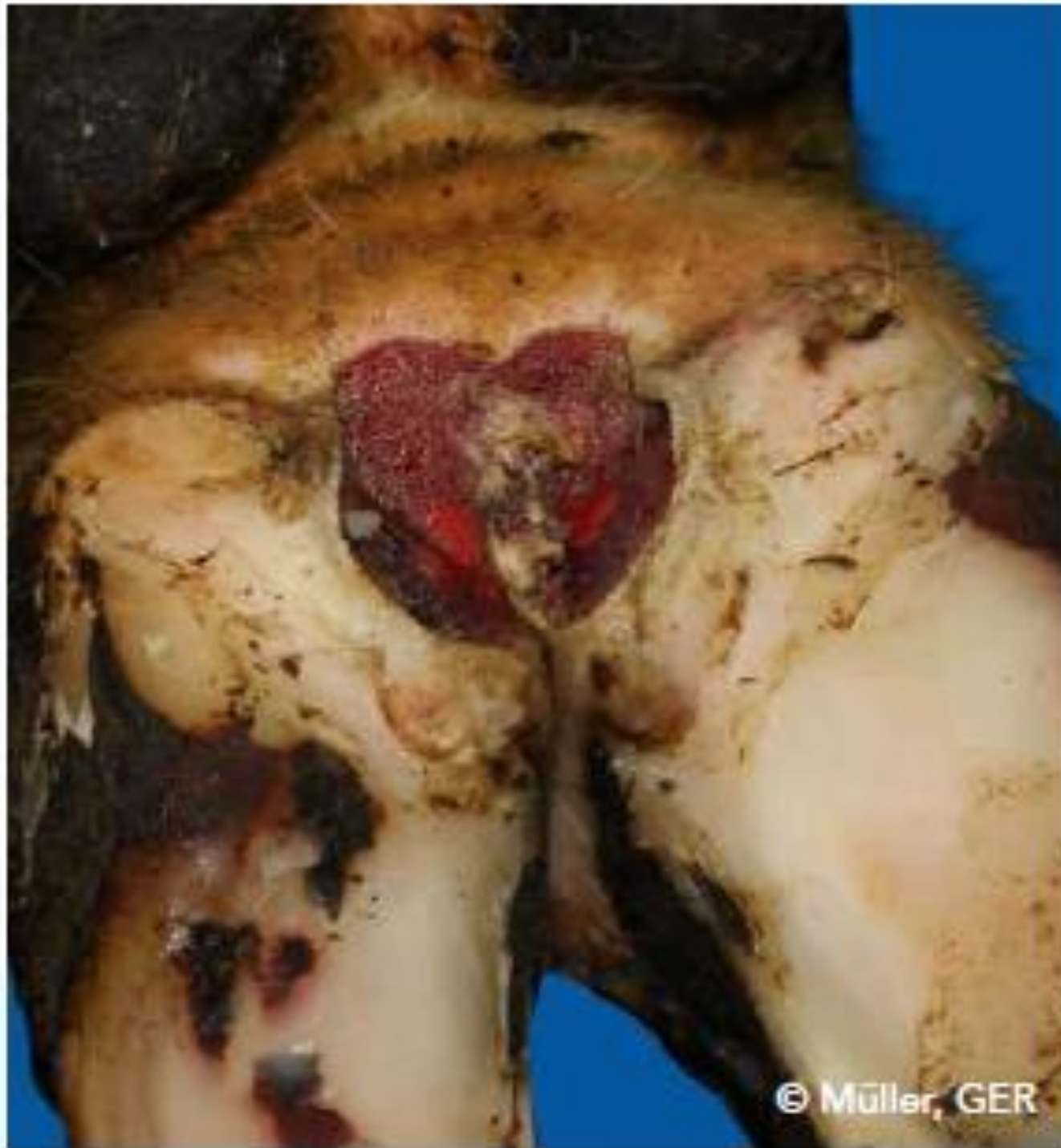Carlo Mortellaro



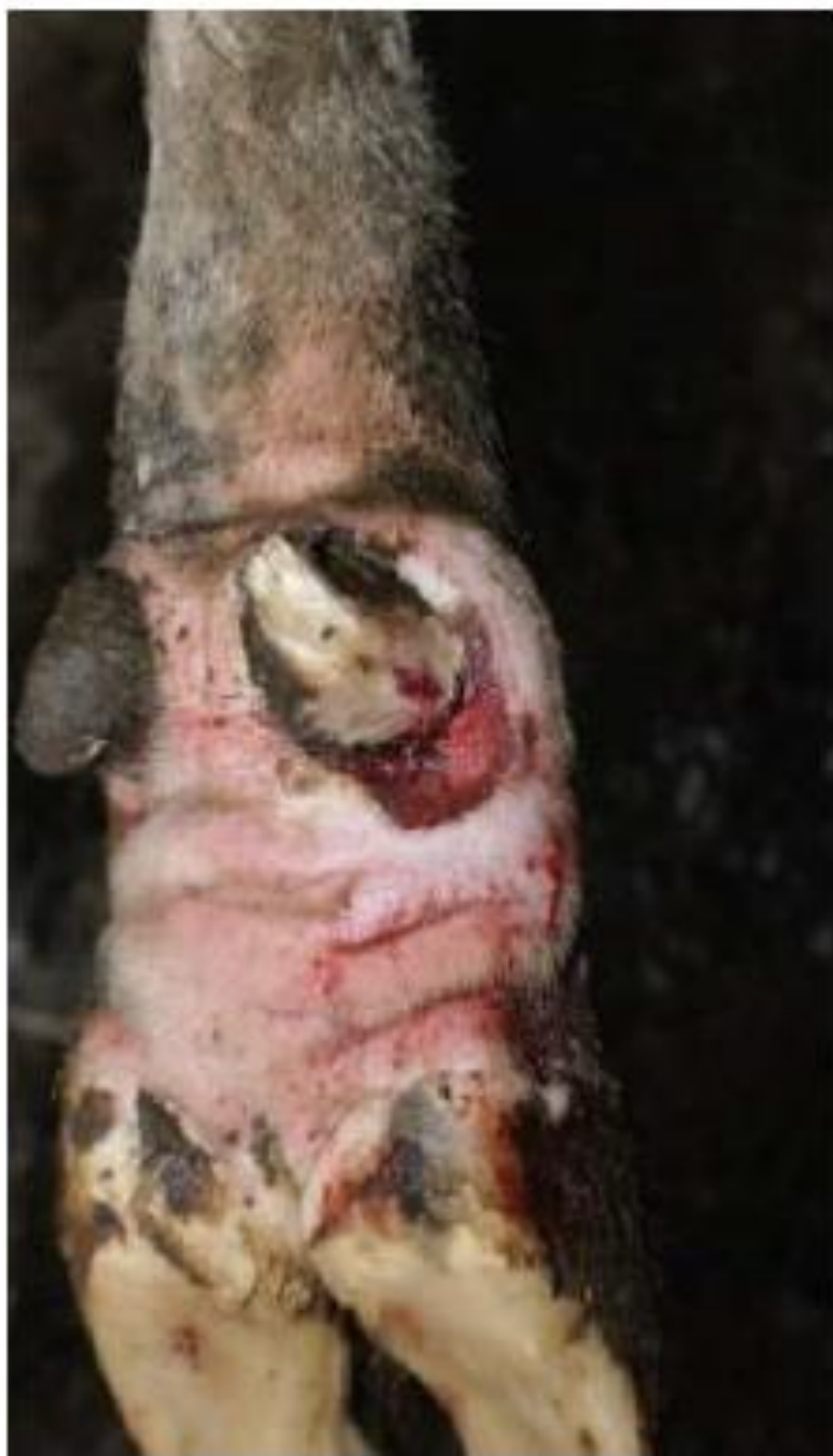

## Digital dermatitis (DD)

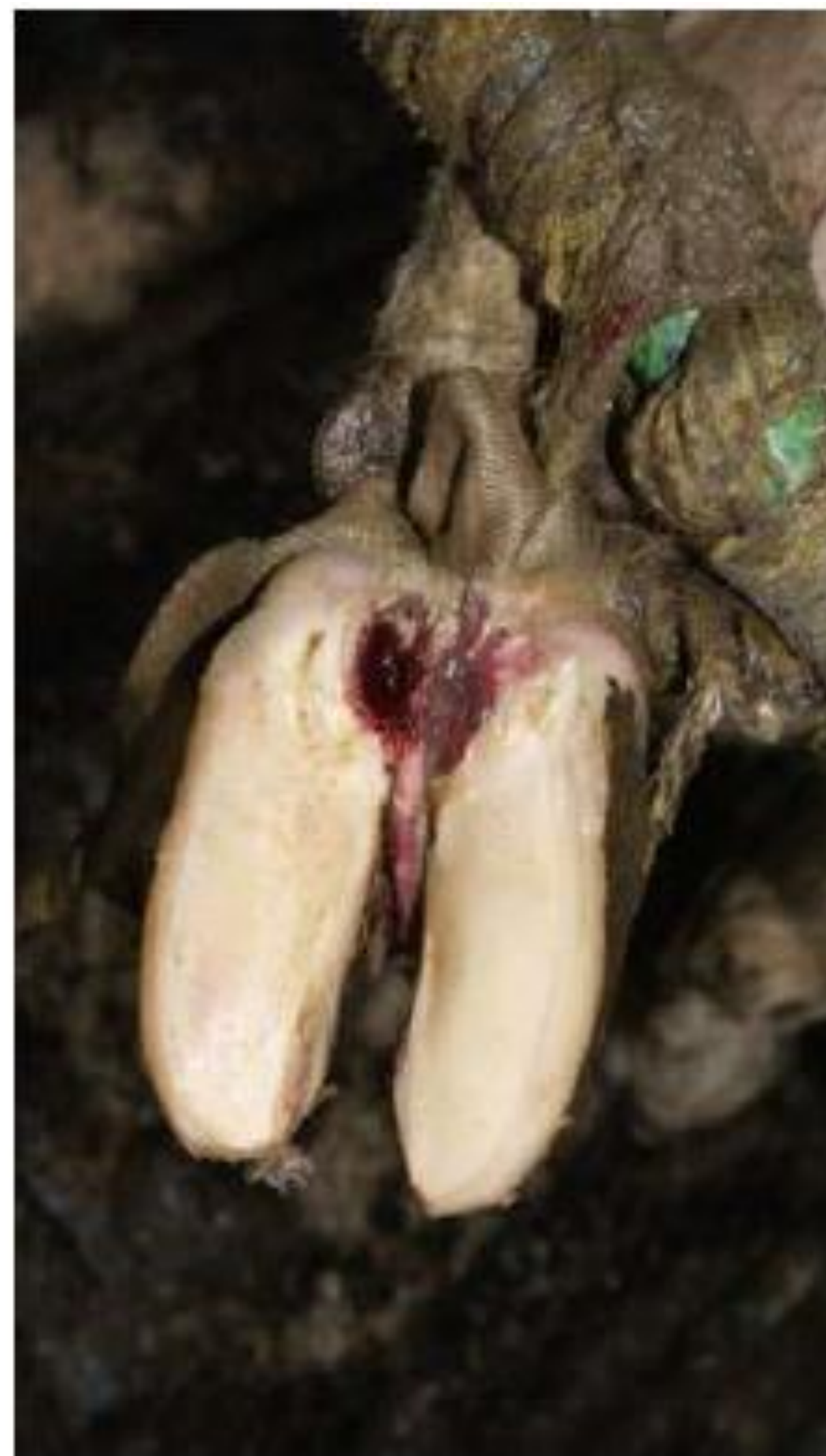Infection of the digital and/or interdigital skin with erosion, mostly painful ulcerations and/or chronic hyperkeratosis/proliferation



# НЕКОТОРЫЕ ФОТО ИЗ РОССИЙСКИХ ПУБЛИКАЦИЙ



**Рисунок 6. Язва кожи второго пальца. Корова № - 1526**



**Рисунок 7. Язва кожи межпальцевого свода. Корова № - 1030**

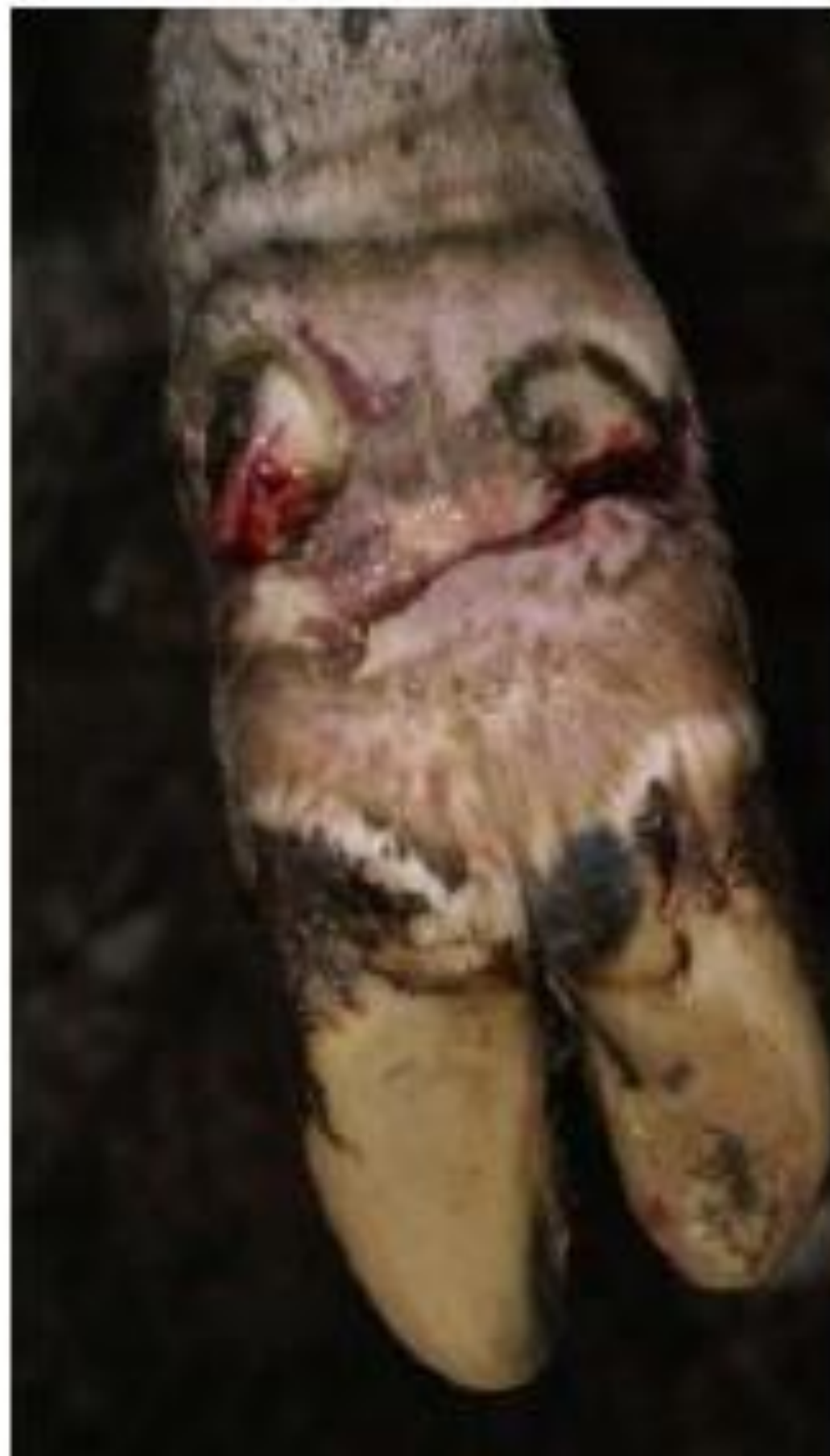

Рисунок 11. Язва кожи второго, пятого пальца. Корова № - 1406

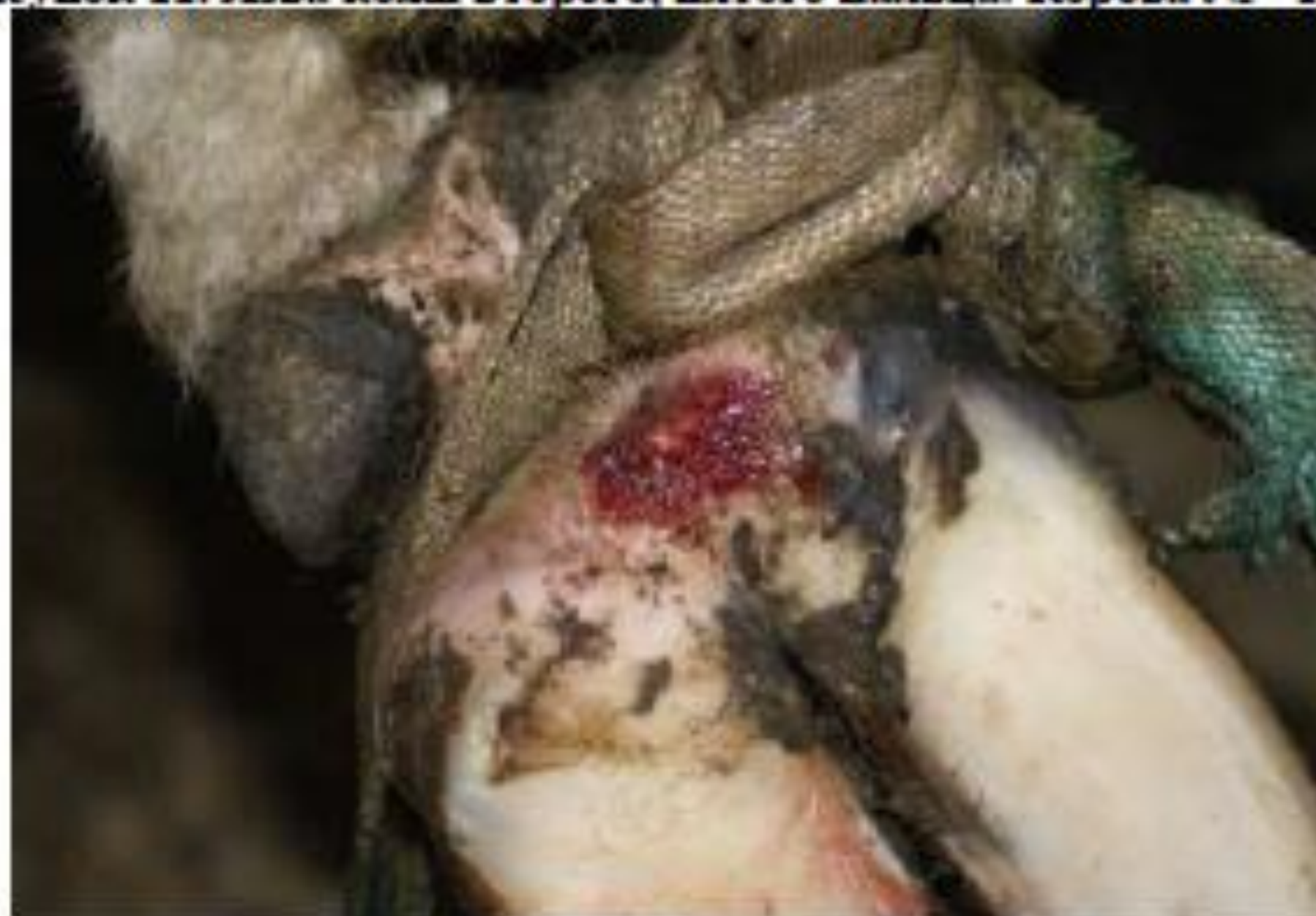

Рисунок 12. Язва мякнша. Корова № - 498

Средняя стадия некробактериоза (рис. 20 и 21)



Рис. 20.

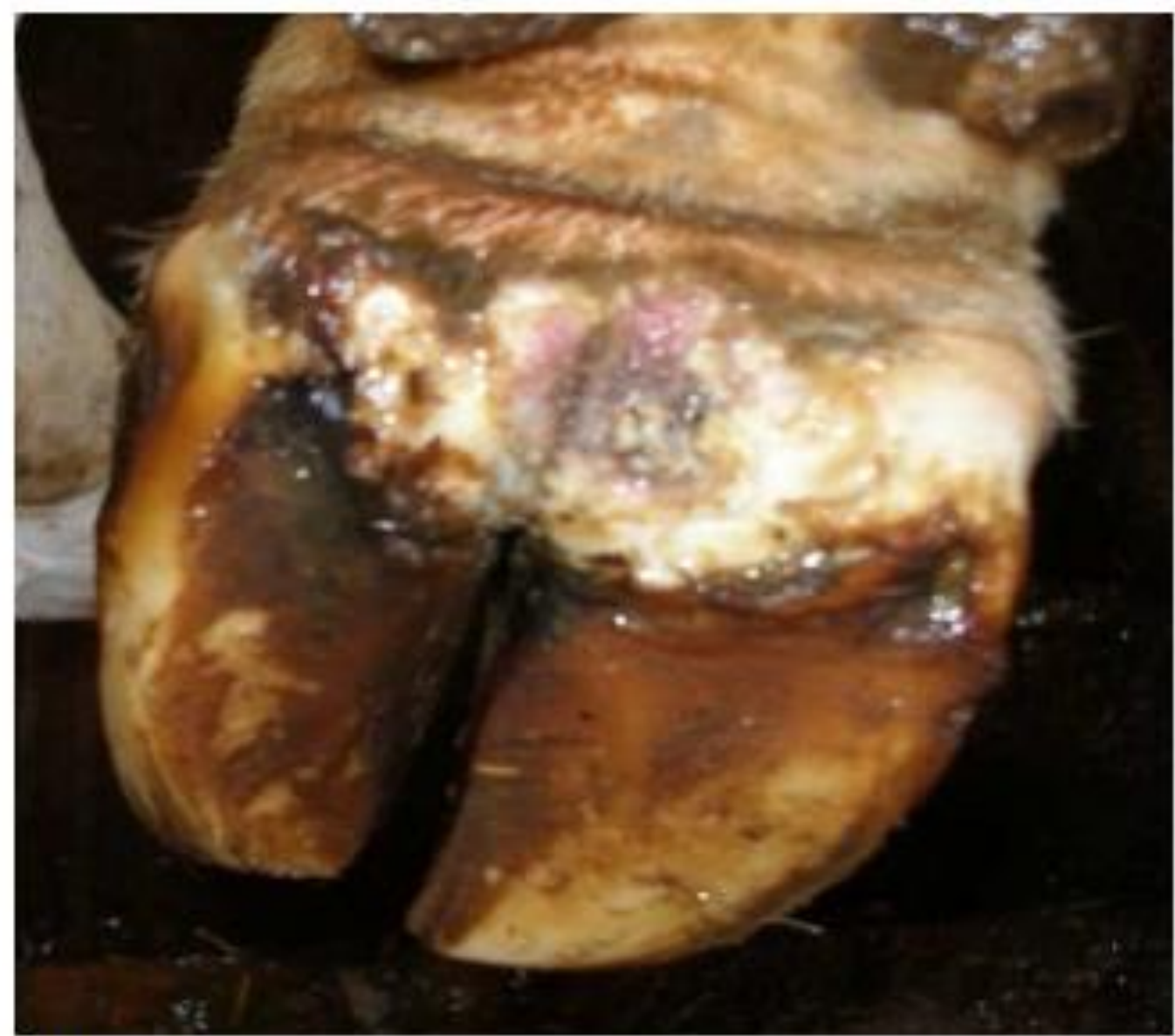

Рис. 21.

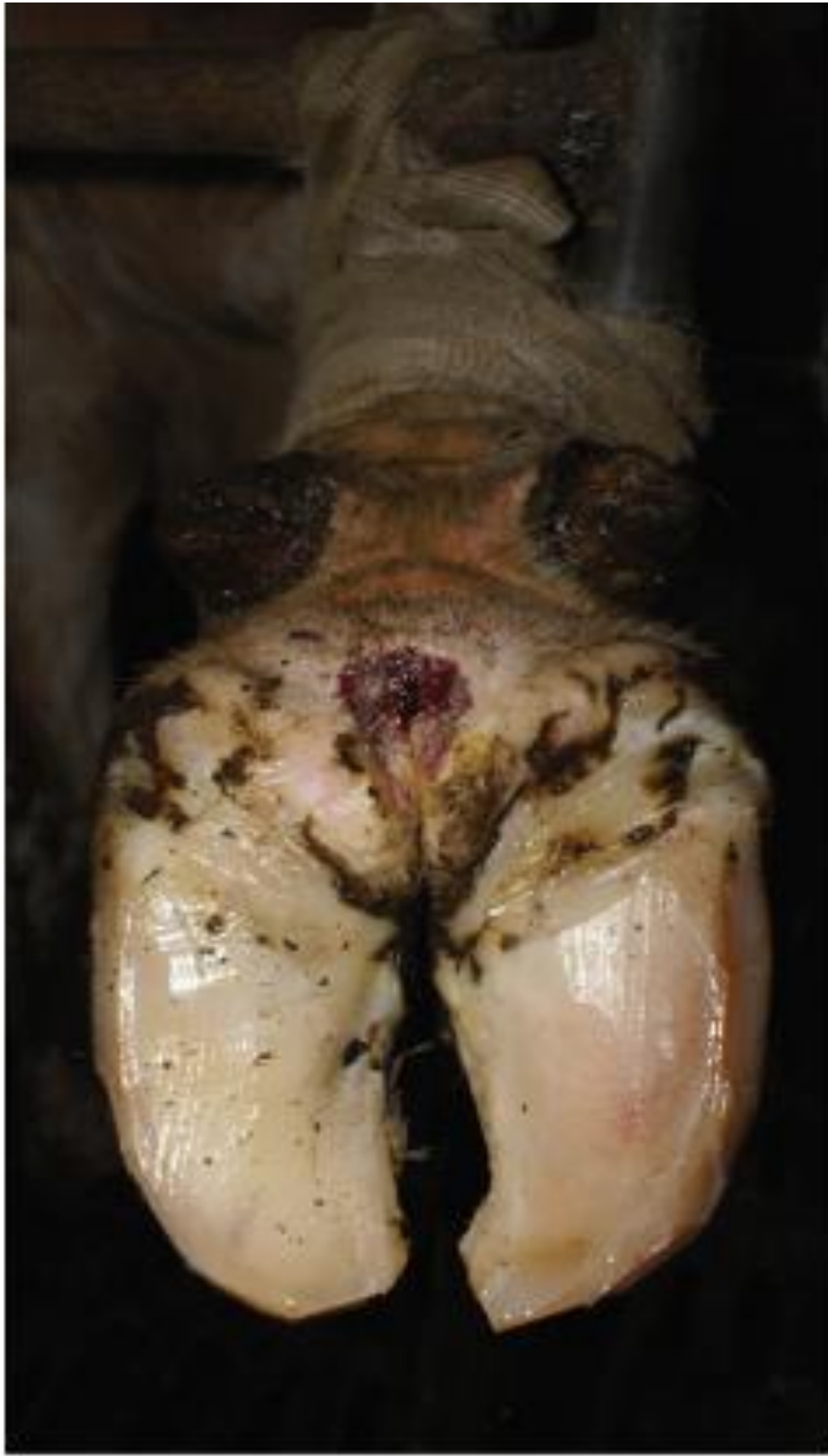

Рис. 3 - Язва Мортелларо

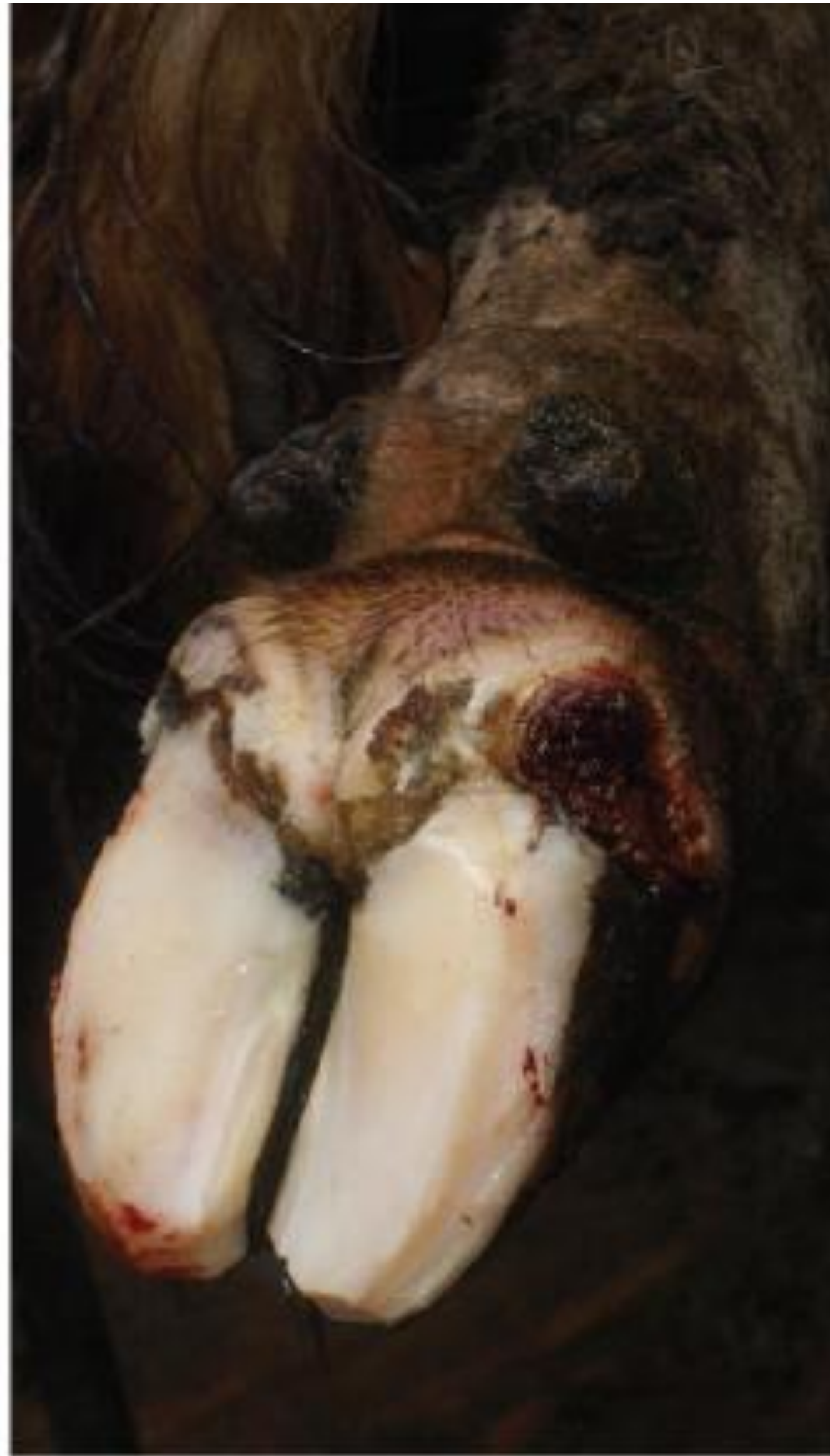
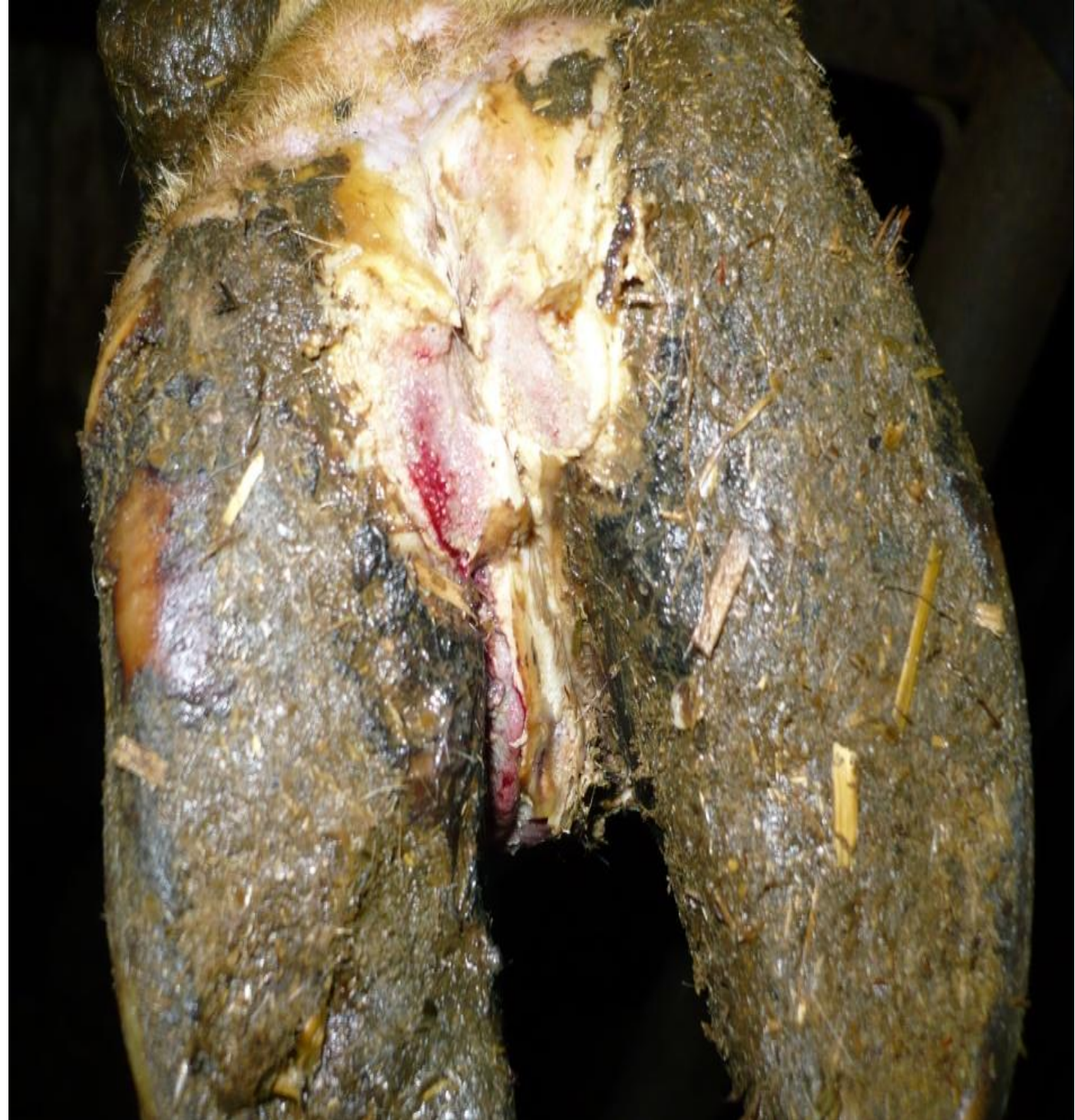
Рис. 4 - Язва венчика

ХОЗЯЙСТВО **А** НОВОСИБИРСКОЙ ОБЛАСТИ (ФОТО  
С.В. ЛОПАТИН)



Пальцевый дерматит



Пальцевый/межпальцевый  
дерматит



